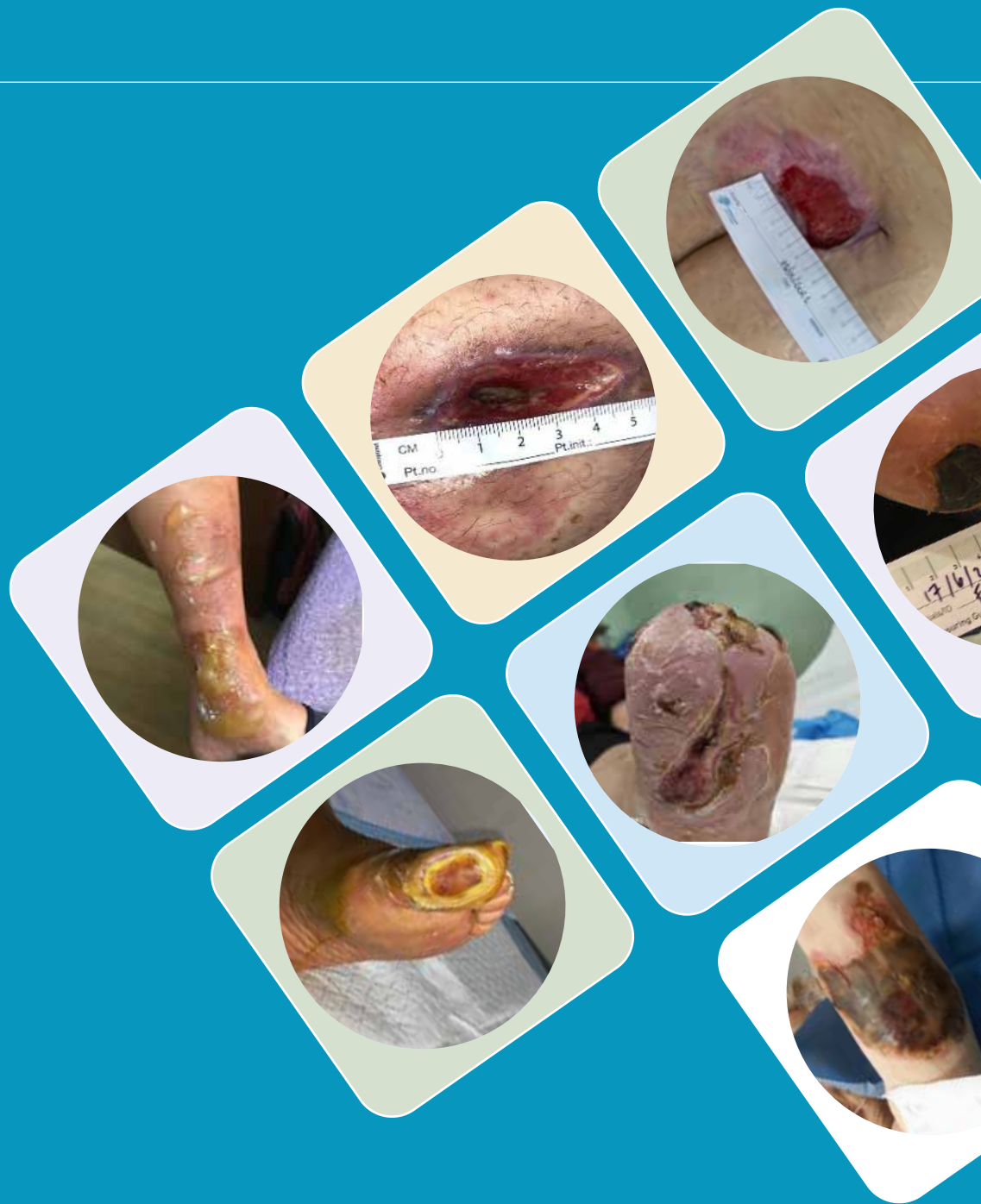

CASI CLINICI
INTERNAZIONALI

Valutazione retrospettiva di casi clinici: Biatain® Fiber con HexaLock Technology

RACCOLTA CASI 2021



Pubblicato da

Wounds International
Una divisione di Omniamed Communications Ltd
Cannon Street Londra, 108
EC4N 6EU, Regno Unito
Tel: +44 (0)20 3735 8244
Email: info@omniamed.com
www.woundsinternational.com



© Wounds International, 2021

Richiesta citazione

Wounds International (2021) *Valutazione retrospettiva di casi clinici: Biatain® Fiber con HexaLock Technology*. Wounds International, Londra, Regno Unito

Download gratuito disponibile su:
www.woundsinternational.com

Tutti i diritti sono riservati ©2021. Nessuna riproduzione, copia o condivisione di questo documento può essere effettuata senza autorizzazione scritta.

Nessun paragrafo di questa pubblicazione può essere riprodotto, copiato o trasmesso se non con autorizzazione scritta o in conformità con le disposizioni del Copyright, Designs and Patents Act 1988 o secondo i termini di qualsiasi licenza che consenta una copia limitata rilasciata dalla Copyright Licensing Agency, 90 Tottenham Court Road, Londra, W1P 0LP.

Supportato da Coloplast



Le opinioni espresse in questa pubblicazione sono quelle degli autori e non riflettono necessariamente quelle di Coloplast.

AUTORI

Consuelo Fernández Marcuello, Infermiera Responsabile della divisione Wound Care, Ospedale universitario, Ourense, Spagna

Mazizi Njokweni, Podologo e Specialista delle Ulcere del piede diabetico, Leratong Hospital, Krugersdorp, Sud Africa

Raúl García Vallejo, Infermiere ADI, Specialista Wound Care, Centro di cura primario Campamento, Madrid, Spagna

Katia Feliziani, Specialista Wound Care, Ambulatorio Ferite Difficili Distretto Macerata, Italia

Alessandro Tedeschi, Specialista Wound Care, Ambulatorio Ferite Difficili Distretto Macerata, Italia

Stefano Colognese, Specialista Wound Care, Ambulatorio Medicazioni Complesse, AUSL Reggio Emilia, Italia

Carmen Ruth Lavandera Arrocha, Infermiera Specialista Wound Care, Chirurgia generale e dell'apparato digerente, Ospedale del Sud di Tenerife, Spagna

Pierluigi Gallo, Vulnologo, Mavi Center, San Sebastiano Al Vesuvio, Napoli, Italia

Federica Maiello, Infermiera specializzata in Wound Care, Ospedale di Loreto, Napoli, Italia

Stephanie Rakis, Infermiera Professionista, Wound & Skin Care, Australia

Justo Rueda López, Infermiere, Primary Health Center, CAP Terrassa Nord. Consorzio Sanitario di Terrassa, Barcellona, Spagna

INTRODUZIONE

L'essudato di una lesione è una parte fondamentale del processo di guarigione delle lesioni, ma se è presente nella quantità, posizione, composizione o consistenza sbagliate, può causare complicazioni, come infezioni e danni alla cute perilesionale. Ciò può portare a macerazione, aumentando la superficie della lesione e prolungando il tempo di guarigione (Haryanto et al, 2016; World Union of Wound Healing Societies [WUWHS], 2019).

L'essudato delle lesioni contiene una varietà di componenti, tra cui un alto livello di proteasi che degradano proteine (ad esempio le metalloproteasi della matrice [MMP]), microrganismi, sostanze che possono inibire la guarigione e proteine che promuovono la proliferazione batterica. Questo porta ad un aumento del rischio di infezione e al successivo sviluppo di biofilm (Young, 2012).

Se l'essudato non viene gestito in modo efficace, può accumularsi sul letto della ferita. Il rischio di accumulo di essudato aumenta quando si forma uno spazio morto o un "gap" come risultato del mancato contatto diretto tra medicazione e letto della ferita. Gli spazi morti sono una grande sfida clinica in quanto l'aumento del rischio di accumulo di essudato porta ad un aumento del rischio di perdite, macerazione e infezione, che può ritardare la guarigione delle lesioni (Cutting et al, 2009; Young, 2012; Haryanto et al, 2016). Ferite altamente essudanti, lesioni cavitare e fistole, ferite con sottominature e lesioni aventi un angolo ripido tra il bordo e il letto della ferita sono a più alto rischio di formazione degli spazi morti, con conseguente accumulo di essudato (Dowsett et al, 2019; von Hallern et al, 2020).

MEDICAZIONI IN FIBRA GELIFICANTE

Le medicazioni in fibra gelificante sono una soluzione per le lesioni da moderate ad altamente essudanti (WUWHS, 2019) e sono un'opzione di trattamento clinicamente ben accettata nella gestione dell'essudato. Dopo l'assorbimento dell'essudato, le fibre formano un gel che favorisce lo sbrigliamento autolitico e la granulazione dei tessuti e aiuta a mantenere un ambiente umido della lesione (Dabiri et al, 2016).

Tuttavia, quando si utilizzano medicazioni in fibra gelificante, ci sono alcune sfide cliniche da affrontare (Karlsmark et al, 2020):

- Non tutte le fibre gelificanti sono efficaci nell'assorbire e trattenere grandi quantità di essudato, il che può portare a complicazioni
- Alcune medicazioni in fibra gelificante hanno un restringimento superficiale di oltre il 36% nel momento in cui assorbono l'essudato (NHS, 2018), che può portare alla formazione di spazi morti, all'accumulo di essudato e alla macerazione della cute perilesionale
- Gli operatori sanitari possono spesso riscontrare problemi nella rimozione delle medicazioni in fibra gelificante, come la destrutturazione della medicazione al momento della rimozione o la presenza di residui all'interno della ferita, il che porta ad un aumento del tempo necessario per rimuovere la medicazione o a dover affrontare i problemi risultanti.

BIATAIN® FIBER CON HEXALOCK TECHNOLOGY

Biatain Fiber (Coloplast) con HexaLock Technology è una medicazione in fibra gelificante con elevata resistenza alla trazione, che assorbe e trattiene efficacemente grandi quantità di essudato. La medicazione mantiene forma e dimensioni originali con un restringimento minimo, riducendo così il rischio di creazione di spazi vuoti e limitando l'accumulo di essudato. Biatain Fiber può essere facilmente rimosso in un unico pezzo con il minimo rischio di lasciare residui nella ferita. (Karlsmark et al, 2020; Garcia Dominguez et al, 2021; Le et al, 2021).

I vantaggi di Biatain Fiber sono resi possibili dalla HexaLock Technology, che è una combinazione ottimizzata di tre componenti: fibre gelificanti in carbossimetilcellulosa sodica pura (CMC Na) termosaldate in una rete esagonale mediante goffratura ad ultrasuoni.

Biatain Fiber può essere utilizzata come medicazione primaria per lesioni altamente essudanti, contenenti slough, cavitare e sottominate (**Box 1**). È disponibile nella forma quadrata o in nastro e può essere tagliata per adattarsi alle dimensioni della ferita.

Box 1. Indicazioni per Biatain Fiber

Ferite acute e croniche come ulcere diabetiche, ulcere degli arti inferiori (ulcere arteriose, ulcere venose e ulcere di eziologia mista), lesioni da decubito (stadio 2-4), assorbimento dell'essudato nelle ferite oncologiche, ferite traumatiche, ustioni a spessore parziale, siti donatori e ferite chirurgiche post-operatorie.

La scelta della medicazione secondaria dipenderà dalle caratteristiche della lesione. Coprire Biatain Fiber con una medicazione in schiuma conformabile, come Biatain® Silicone con 3DFit Technology (Coloplast) può ulteriormente favorire l'assorbimento verticale in ferite altamente essudanti.

ESPERIENZE CLINICHE CON BIATAIN FIBER

Le esperienze di alcuni clinici in Italia e Spagna che utilizzano Biatain Fiber su vari tipi di lesioni sono state presentate alla European Wound Management Association Conference 2021 (De Angelis et al, 2021; Blasco et al, 2021). In entrambi i poster che includevano cinque pazienti, la medicazione ha favorito la guarigione delle lesioni. Biatain Fiber ha dimostrato di avere un'elevata capacità di assorbimento e ritenzione, gestendo l'essudato ad alta viscosità e proteggendo i bordi della lesione e la cute perilesionale dalla macerazione.

Un recente sondaggio che indaga l'opinione degli operatori sanitari in Spagna sulle prestazioni della nuova fibra gelificante rinforzata ha confermato che la soddisfazione per Biatain Fiber era alta. Da 399 risposte raccolte, i clinici hanno particolarmente apprezzato le seguenti proprietà di Biatain Fiber (Garcia Dominguez et al, 2021):

- **La capacità di gestione dell'essudato** = L'assorbimento è stato valutato come "molto buono" o "buono" nel 99% delle valutazioni e la ritenzione è stata valutata come "molto buona" o "buona" nel 97% dei casi. In una domanda aperta sui maggiori benefici della medicazione, il 74% delle valutazioni ha specificamente menzionato i benefici relativi alla gestione dell'essudato.
- **La capacità di sbrigliare la lesione** = La capacità di sbrigliamento è stata valutata come "molto buona" o "buona" nell'83% delle valutazioni.
- **La capacità di mantenere la sua forma grazie ad un restringimento minimo** = Il livello di restringimento è stato valutato come "molto buono" o "buono" nel 97% delle valutazioni e il 93% ha dichiarato che è "molto positivo" o "positivo" avere un restringimento minimo in una medicazione in fibra gelificante.
- **La capacità di rimuovere la medicazione con facilità e senza lasciare residui** = Nell'85,2% delle valutazioni non sono stati rilevati residui all'interno della lesione.
- **La capacità di rimuovere la medicazione in un unico pezzo** = Nel 99% delle valutazioni, la medicazione è stata rimossa in un unico pezzo.

VALUTAZIONI DI CASI CLINICI

Qui presentiamo nove casi che valutano le prestazioni cliniche della medicazione Biatain Fiber su vari tipi di lesioni. Il Triangolo del Wound Assessment (Dowsett et al, 2019) è stato utilizzato dai clinici per valutare e gestire tutte le aree della lesione: il letto, il bordo della lesione e la cute perilesionale. Il Triangolo del Wound Assessment guida i professionisti sanitari a intraprendere una valutazione olistica, stabilire obiettivi di gestione e selezionare il trattamento ottimale per il paziente e la ferita.

Il paziente e la lesione sono stati regolarmente monitorati valutando segni clinici di miglioramento, come la riduzione delle dimensioni della lesione; miglioramento della composizione del tessuto del letto della ferita e delle condizioni della cute perilesionale; riduzione dei livelli di essudato e del cattivo odore; segni di infezione; impatto della ferita sulla qualità della vita del paziente. Sono stati segnalati anche eventuali trattamenti e consigli aggiuntivi pertinenti, come lo scarico pressorio, lo sbrigliamento, le medicazioni secondarie e la gestione della cute perilesionale.

I casi 1 e 2 sono ulcere legate al diabete, i casi 3 e 4 sono ustioni, i casi 5 e 6 sono lesioni chirurgiche addominali deiscendenti, il caso 7 è un'ulcera da pressione sacrale, il caso 8 è un'ulcera da pressione del tallone e il caso 9 è un'ulcera venosa dell'arto inferiore. Questi casi sono rappresentativi dell'uso quotidiano da parte di un professionista sanitario della medicazione Biatain Fiber.

BIBLIOGRAFIA

- Blasco C et al (2021) *Clinical experience among Spanish clinicians with a new gelling fiber dressing*. EP103. Poster presented at: EWMA 2021
- Cutting K, White R, Hoekstra H et al (2009) Topical silver impregnated dressings and the importance of the dressing technology. *Int Wound J* 6(5): 396-402
- Dabiri G, Damstetter E, Phillips T (2016) Choosing a wound dressing based on common wound characteristics. *Adv Wound Care* 5(1): 32-41
- De Angelis G et al (2021) *Clinical experience with a new gelling fiber dressing among clinicians in Italy*. EP104. Poster presented at: EWMA 2021
- Dowsett C, Swanson T, Karlsmark T (2019) A focus on the Triangle of Wound Assessment. *Wounds International* 10(3): 34-9
- Garcia Dominguez J et al (2021) *High performance of a new gelling fiber dressing evaluated by users in Spain - results of an online survey*. EP035. Poster presented at: EWMA 2021
- Haryanto H, Arisandi D, Suriadi S et al (2016) Relationship between maceration and wound healing on diabetic foot ulcers in Indonesia: a prospective study. *Int Wound J* 14(3): 516-22
- Karlsmark T, von Hallern B, Granara D et al (2020) A new reinforced gelling fibre to reduce exudate pooling: Biatain® Fiber with HexaLock® Technology. *Wounds International* 11(3): 34-40
- Le DM et al (2021) *New gelling fiber dressing with a strong in vitro performance*. EP030. Poster presented at EWMA 2021
- NHS (2018) *Clinical Review Clinical Review: Gelling Fibre Dressings (version 2)*. Available online at: www.supplychain.nhs.uk/product-information/publications/nhs-clinical-evaluationreviews-reports/ (accessed 15.09.2021)
- von Hallern B, Berg M, Hintner M, Hartleben C (2020) *First clinical evaluation of a new gelling fiber dressing Biatain Fiber*. Available online at: www.coloplast.dk/Global/4_Wound%20care/Biatain%20Fibre/v%20Hallern%20et%20al.%202020%20Biatain%20Fiber_HighRes_No%20marks.pdf (accessed 17.06.2020)
- World Union of Wound Healing Societies (2019) *Wound exudate: Effective assessment and management*. Available online at: www.woundsinternational.com/resources/details/wuwhsconsensus-document-wound-exudateeffective-assessment-and-management (accessed 15.09.2021)
- Young L (2012) Identifying infection in chronic wounds. *Wound Pract Research* 20(1): 38-44

CASO 1: Gestione di una complessa amputazione transmetatarsale atipica

Consuelo Fernández Marcuello, Infermiera Responsabile della divisione Wound Care, Ospedale universitario, Ourense, Spagna

La paziente è una donna di 65 anni con un'anamnesi di ipertensione arteriosa, cardiopatia ischemica e diabete di tipo 2, comparsi durante la gravidanza avuta 30 anni prima. Per 7 anni ha avuto una malattia renale cronica ed è stata sottoposta ad emodialisi in quanto non era idonea per un trapianto di rene. Come risultato della retinopatia diabetica, la paziente è cieca da un occhio. Nel 2014 le sono stati amputati il primo, il quarto e il quinto dito sinistro.

La paziente si è recata presso il pronto soccorso per dolore al piede sinistro dopo aver subito un trauma 2-3 settimane prima. È stato rilevato un ascesso del terzo dito sinistro e segni clinici della presenza di infezione locale (sanguinamento e materiale purulento). La paziente è stata ricoverata urgentemente in ospedale per il monitoraggio delle sue condizioni cliniche. Dopo 2 giorni, l'area della lesione ha iniziato a sanguinare e si è verificato un deflusso di materiale purulento. Presenti pulsazioni periferiche con assenza di febbre. Poiché tre delle dita del piede sono state amputate nel 2014, è stato concordato che anche il secondo e il terzo dito rimanenti sarebbero stati amputati. Il giorno 3 del ricovero ospedaliero, è stata condotta un'amputazione transmetatarsale atipica: i tendini sono stati sezionati e il tessuto infetto è stato devitalizzato e rimosso. L'area plantare è stata lasciata aperta per il lavaggio e la pulizia.

La paziente è stata dimessa dall'ospedale 10 giorni dopo l'intervento chirurgico e, successivamente, è stata seguita da assistenza domiciliare ed ospedale. Dopo 1 mese, la lesione non era progredita e, a causa di complessità insorte, la paziente si è rivolta ad uno specialista Wound Care.

Valutazione iniziale della lesione da parte dello specialista Wound Care

L'ulcera plantare del piede sinistro misurava 85 mm (lunghezza) x 35 mm (larghezza) x 0,5-0,9 mm (profondità). Il tessuto necrotico e lo slough sono stati rimossi (**Figura 1**) e la lesione è stata pulita con soluzione di PHMB per 15 minuti. Per valutare la lesione e individuare gli obiettivi di gestione, è stato utilizzato il Triangolo del Wound Assessment (Dowsett et al, 2019).

- Valutazione del letto di lesione: Il tipo di tessuto era costituito per il 50% da slough, per il 30% da tessuto granuloso e per il 20% da tessuto necrotico. I livelli di essudato erano medio-alti
- Valutazione dei bordi di lesione: Bordi macerati, sottominati e ispessiti
- Valutazione della cute perilesionale: Presenti cute secca e ipercheratosi.

Gli obiettivi di gestione sono stati i seguenti:

- Letto di lesione: Rimuovere il tessuto non vitale, gestire

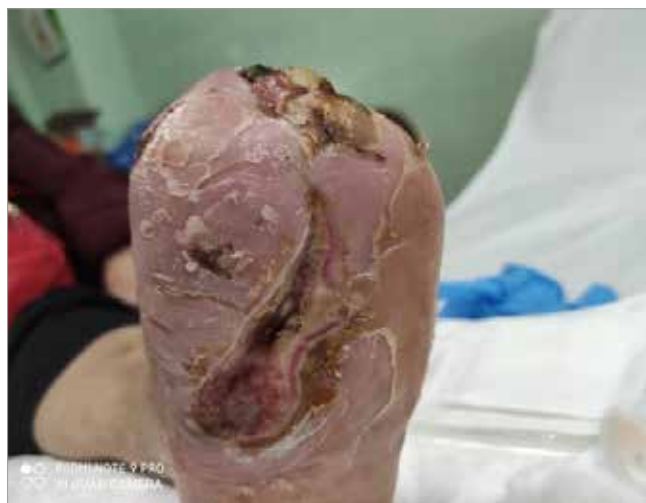

Figura 1. Valutazione iniziale da parte dello specialista di Wound Care prima dello sbrigliamento della lesione (Giorno 1)

l'essudato e proteggere il tessuto di granulazione e il tessuto epiteliale

- Bordi di lesione: Gestire l'essudato, rimuovere il tessuto non vitale e proteggere il tessuto di granulazione e il tessuto epiteliale
- Cute perilesionale: Gestire l'essudato, proteggere e reidratare la cute, rimuovere il tessuto non vitale.

Trattamento

La lesione è stata trattata con Biatain Fiber e Biatain Silicone Multishape e il cambio di medicazione è stato pianificato per tre volte a settimana. Con il miglioramento della gestione dell'essudato e delle condizioni della ferita, il piano era quello di ridurre i cambi di medicazione a due volte a settimana. Le medicazioni erano tenute in situ da una benda tubolare elastica. Sebbene la paziente non fosse in grado di camminare, sono stati utilizzati dei pad di feltro da 5 mm per agevolare lo scarico pressorio.

Nelle prime 4 settimane di trattamento, l'area della lesione si era ridotta in termini di dimensioni e le condizioni della cute perilesionale erano migliorate considerevolmente (**Figura 2**). Dopo circa 6 settimane, la lesione si era ridotta di circa il 50% (**Figura 3**). Dopo 3 mesi di trattamento, sulla superficie plantare del piede era presente solo una lesione dimensionalmente ridotta con essudato molto basso (**Figura 4**); pertanto, il trattamento con Biatain Fiber è stato interrotto ed è stato utilizzato Biatain Silicone Lite fino alla completa riepitelizzazione.

Conclusioni

Alla prima valutazione da parte dello specialista di Wound Care, questa lesione presentava un alto livello di tessuto devitalizzato e i livelli di essudato erano elevati, aumentando il rischio di macerazione della cute perilesionale. Il piano di trattamento della lesione che includeva l'utilizzo di Biatain Fiber ha favorito le condizioni ottimali per lo sbrigliamento autolitico rimuovendo slough e tessuto necrotico senza la necessità di utilizzare prodotti specifici di sbrigliamento della lesione. Biatain Fiber ha anche assorbito e gestito gli alti livelli di essudato, contribuendo a ridurre l'ulteriore macerazione della cute perilesionale ed ha altresì favorito l'epitelizzazione.

Biatain Fiber ha funzionato bene in combinazione con Biatain Silicone Multishape come medicazione secondaria, poiché Biatain Silicone si conformava, era di facile applicazione ed era confortevole per il paziente. Una volta gelificata, Biatain Fiber non ha subito restringimenti ed è stata facilmente rimossa senza lasciare alcun residuo e senza provocare dolore alla paziente.

La paziente aveva esigenze di cura complesse e, solo dopo aver visualizzato effettivi risultati positivi a seguito del trattamento con Biatain Fiber, ha acquisito maggior sicurezza e si è affidata al professionista sanitario.

Bibliografia

Dowsett C, Swanson T, Karlsmark T (2019) A focus on the Triangle of Wound Assessment. *Wounds International* 10(3): 34-9

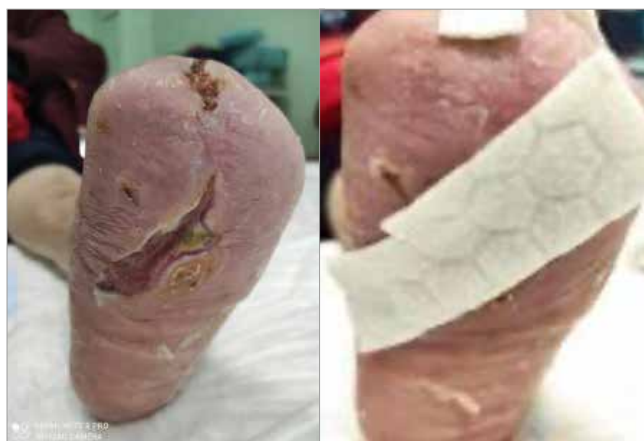

Figura 2. Giorno 26

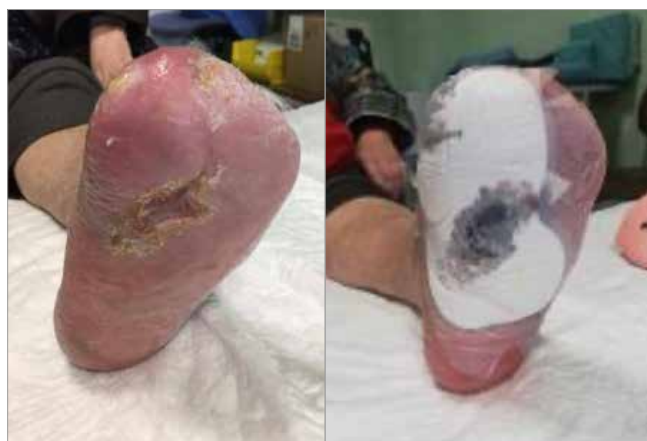

Figura 3. Giorno 42 (6 settimane)

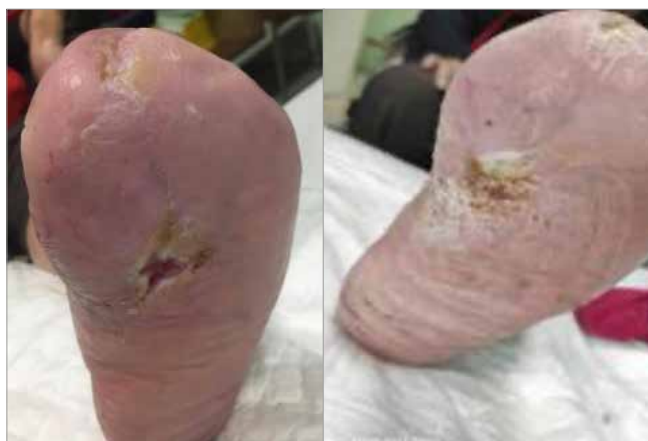

Figura 4. 3 mesi

CASO 2: Gestione di un'ulcera del piede diabetico

Mazizi Njokweni, Podologo e Specialista delle Ulcere del piede diabetico, Leratong Hospital, Krugersdorp, Sud Africa

La paziente, una donna di 63 anni con diabete di tipo 2 ed ipertensione, è clinicamente trattata con farmaci somministrati per via orale. La sua HbA_{1c} era del 7,5% (58,5 mmol/mol). La paziente si è rivolta ad uno specialista di Wound Care per gestire e trattare un'ulcera del piede diabetico (DFU), presente da 3 settimane. Inizialmente si credeva che la causa scatenante la comparsa della lesione fosse l'utilizzo di calzature troppo strette. Il primo segno clinico è stato lo sviluppo di una vescica sul primo dito sinistro del terzo segmento dell'arto inferiore, successivamente drenata. La paziente, prima di rivolgersi ad un professionista sanitario, ha trattato autonomamente la lesione con rimedi casalinghi. Prima dell'intervento dello specialista di Wound Care, la lesione è stata trattata presso la clinica locale con garza di paraffina a bassa aderenza, medicazione adesiva e iodio. La lesione era molto dolorosa (9 su 10; 0 = nessun dolore, 10 = dolore insopportabile).

Valutazione iniziale della lesione da parte dello specialista di ulcere del piede diabetico

Il piede aveva pulsazioni periferiche palpabili (indice di pressione caviglia-brachiale = 1,2) e la temperatura della cute era normale; tuttavia, attorno all'area della lesione, la temperatura era elevata e la ferita era maleodorante, segno clinico indicativo di infezione locale. La lesione misurava 50 mm (lunghezza) x 30 mm (larghezza) x 5 mm (profondità) (Figura 1). Per valutare la lesione e individuare gli obiettivi di gestione, è stato utilizzato il Triangolo del Wound Assessment (Dowsett et al, 2019):

- Letto di lesione: Il letto della lesione era per il 99% costituito da slough. Il livello di essudato era moderato; la lesione era dolorosa con eritema, edema e cattivo odore, segni clinici indicativi di infezione
- Bordi di lesione: Sottominati
- Cute perilesionale: Ipercheratosi

Gli obiettivi di gestione erano i seguenti:

- Letto di lesione: Rimuovere il tessuto non vitale, gestire l'essudato, gestire la carica batterica
- Bordi di lesione: Gestire l'essudato, rimuovere il tessuto non vitale
- Cute perilesionale: Gestire l'essudato, proteggere la cute perilesionale e rimuovere il tessuto non vitale

Trattamento

La ferita è stata sottoposta a sbrigliamento con un gel enzimatico, ma l'umidità della lesione è aumentata. Pertanto, era importante scegliere una medicazione che riducesse al minimo il rischio di macerazione della cute perilesionale. Biatain Fiber 10 cm x 10 cm è stata utilizzata come medicazione primaria per gestire

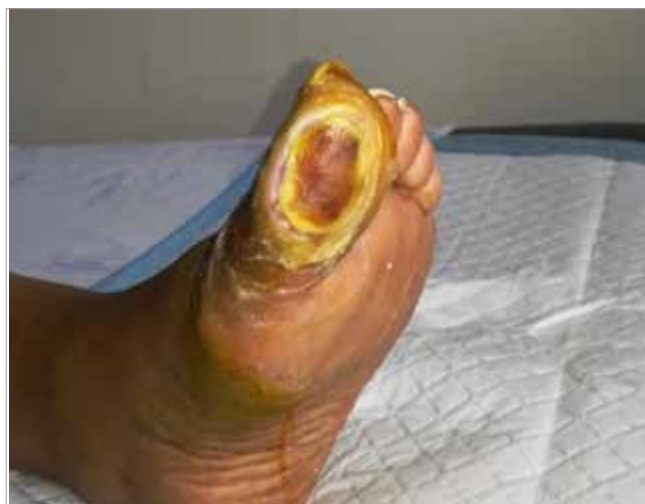
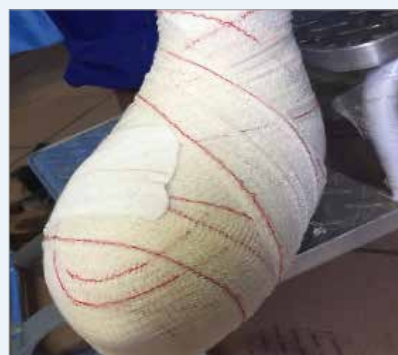
Figura 1. Primo giorno di trattamento con Biatain Fiber

Box 1. La "football dressing technique"

La "football dressing technique" è un metodo economico di scarico pressorio, che viene utilizzato come alternativa ai tradizionali dispositivi di scarico pressorio. Tale tecnica consiste nell'utilizzo di più strati di garza intorno alla regione della lesione, trattata con una medicazione avanzata. Il bendaggio è utile ad agevolare un corretto scarico pressorio del terzo segmento dell'arto inferiore.

Questa tecnica è molto utile al paziente perché fornisce il giusto supporto. Può altresì essere utilizzata in associazione ad un dispositivo di scarico pressorio tradizionale.



Un esempio di lesione che potrebbe essere trattata mediante questa tecnica è l'ulcera dell'avampiede.

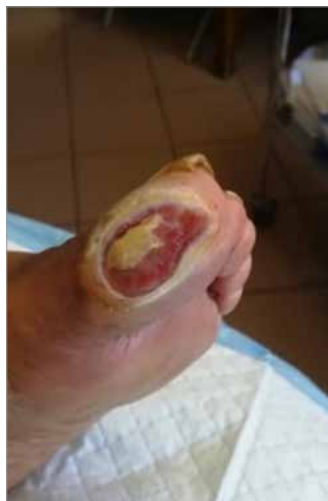

Figura 2. Giorno 30

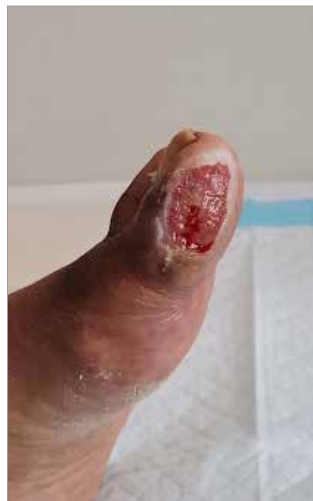

Figura 3. Giorno 54

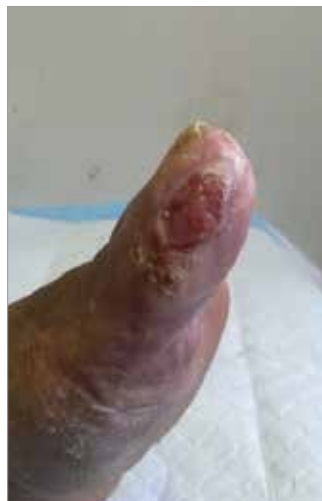

Figura 4. Giorno 82

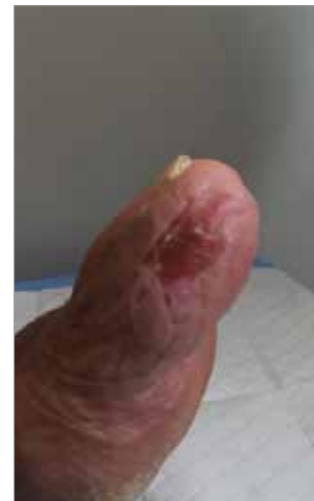

Figura 5. Giorno 124 (circa 4 mesi)

l'umidità della lesione ed è stata tenuta in posizione da Biatain Non-Adhesive 10 cm x 10 cm (Coloplast). Per favorire lo scarico pressorio dell'ulcera, è stata utilizzata una tecnica di medicazione definita "Football Technique" (Box 1; Rader e Barry, 2008). Visite di controllo e cambi di medicazione sono stati pianificati per due volte alla settimana. Alla paziente è stato prescritto un breve ciclo ad ampio spettro di amoxicillina e acido clavulanico 875 mg /125 mg due volte al giorno per 7 giorni.

Dopo 1 mese di trattamento, la lesione si era ridotta fino a raggiungere dimensioni di 48 mm x 26 mm x 5 mm e la composizione del letto di lesione stava migliorando (Figura 2). La paziente ha manifestato una riduzione del dolore associato alla lesione (8 su 10). Dopo 3 settimane, i livelli di essudato si erano ridotti e la paziente necessitava del cambio di medicazione una volta alla settimana. La lesione ha continuato a ridursi di dimensioni (35 mm x 20 mm x 2 mm) e si è progressivamente notato un miglioramento della cute perilesionale (Figura 3).

Circa 2 mesi dopo, l'area totale della lesione era diminuita ulteriormente e il dolore si era notevolmente ridotto (3 su 10). La ferita misurava 1,6 mm x 1 mm x 0 mm (Figura 4) e il letto di lesione era composto per il 90% da tessuto di epitelizzazione. Non erano presenti segni di infezione e il livello di essudato era basso. Gli obiettivi di gestione della lesione erano proteggere il tessuto di granulazione ed epitelizzazione del letto e dei bordi di lesione appena formato e di proteggere la cute perilesionale.

Sei settimane dopo, la ferita risultava completamente riepitelizzata (Figura 5). Pertanto, a questo punto, l'obiettivo

di gestione era quello di proteggere la cute neoformata. A questo scopo, è stata utilizzata Biatain® Contact 5 cm x 5 cm (Coloplast) e 10 cm x 10 cm, medicazione atraumatica di contatto in silicone.

Conclusioni

Per questo caso clinico di ulcera del piede diabetico altamente essudante con sottominature dei bordi di lesione, Biatain Fiber ha assorbito l'essudato in modo efficace tenendolo lontano dal letto di lesione. In tutti i casi, è stato semplice applicare Biatain Fiber, poiché la medicazione si microconformava al letto e al sito di lesione, riducendo il rischio di formazione di spazi morti che possono indurre ulteriori problemi che rallentano il processo di guarigione della lesione. Alla rimozione, la medicazione, gelificata, non aveva subito restringimento.

L'ulcera inizialmente presentava segni di infezione locale, gestita efficacemente con l'utilizzo di Biatain Fiber senza necessità di ricorrere ad un antimicrobico topico. La paziente era complessivamente soddisfatta del trattamento con Biatain Fiber poiché la lesione è giunta a guarigione completa. Al cambio di medicazione, inoltre, la paziente non ha manifestato dolore e l'essudato è stato gestito in maniera ottimale.

Bibliografia

- Dowsett C, Swanson T, Karlsmark T (2019) A focus on the Triangle of Wound Assessment. *Wounds International* 10(3): 34-9
- Rader AJ, Barry TP (2008) The football: an intuitive dressing for offloading neuropathic plantar forefoot ulcerations. *Int Wound J* 5(1): 69-73

CASO 3: Gestione di un'ustione dell'arto inferiore

Raúl García Vallejo, Infermiere ADI, Specialista Wound Care, Centro di cura primario Campamento, Madrid, Spagna

Il paziente è un uomo di 83 anni la cui anamnesi è la seguente: diabete, anemia ed elevato rischio cardiovascolare, tra cui iperlipidemia e broncopneumopatia cronica ostruttiva (BPCO). Inoltre, si segnala una buona mobilità e uno stato nutrizionale ottimale.

Il paziente si è recato presso il pronto soccorso dell'ospedale locale con un'ustione mista (superficiale e profonda) di secondo grado. **(Figura 1)**. Al primo intervento da parte degli operatori sanitari, la lesione è stata trattata con sulfadiazina argentica associata a vasellina e coperta da una medicazione tradizionale sterile. Sebbene la maggior parte delle ustioni osservate nell'ambito dell'assistenza primaria siano lievi o non molto gravi, è essenziale conoscere le procedure di trattamento corrette per questo tipo di lesioni, in modo tale da evitare complicazioni che possono danneggiare il benessere del paziente.

Valutazione iniziale della lesione e inizio del trattamento

Il paziente si è recato presso l'ospedale dopo due giorni dal trauma; l'ustione, che aveva originato tre vesciche, era localizzata sulla parte mediale dell'arto inferiore per due terzi. La lesione risultava molto dolorosa (7 su 10; 0 = nessun dolore, 10 = dolore insopportabile). Per valutare la lesione e individuare gli obiettivi di gestione, è stato utilizzato il Triangolo del Wound Assessment (Dowsett et al, 2019):

- Valutazione del letto di lesione: Si è rilevata la presenza di tessuto per il 50% costituito da slough e per il 50% di granulazione. Il livello di essudato, principalmente sieroso, era alto.
- Valutazione dei bordi di lesione: Sani
- Valutazione della cute perilesionale: Secca

Gli obiettivi di gestione erano i seguenti:

- Letto di lesione: Rimuovere il tessuto non vitale, gestire l'essudato, gestire la carica batterica e proteggere il tessuto di granulazione ed epiteliale
- Bordi di lesione: Gestire l'essudato, rimuovere il tessuto non vitale e proteggere il tessuto di granulazione ed epiteliale
- Cute perilesionale: Gestire l'essudato, proteggere ed idratare la cute perilesionale e rimuovere il tessuto non vitale.

Trattamento

In primo luogo, è stata effettuata la pulizia della lesione con una soluzione fisiologica. Successivamente è stato eseguito lo sbrigliamento del letto di lesione. Cute perilesionale e bordi di lesione non hanno subito trattamenti specifici. Considerato l'alto livello di essudato sieroso, è stata applicata Biatain Fiber come medicazione primaria associata a Biatain Silicone Sacro 25 cm x 25 cm come medicazione secondaria. A seguito di una valutazione dimensionale, l'operatore sanitario ha applicato due medicazioni per ciascuna tipologia di prodotto per coprire adeguatamente l'intera area di lesione **(Figura 2)**.

La cute perilesionale è stata protetta mediante l'applicazione di una crema idratante e successivamente è stato applicato un bendaggio compressivo per assicurare il corretto posizionamento delle medicazioni sul sito di lesione. Si raccomandava il cambio di medicazione ogni 48h.

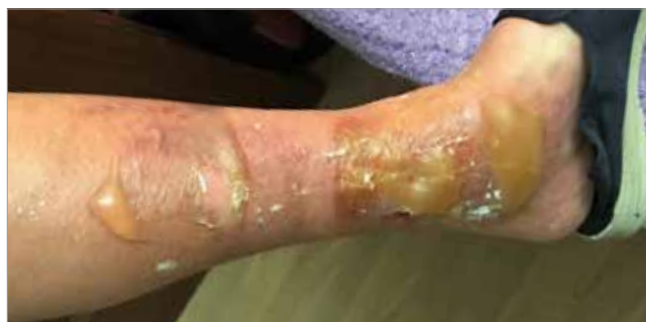

Figura 1. Giorno del trauma

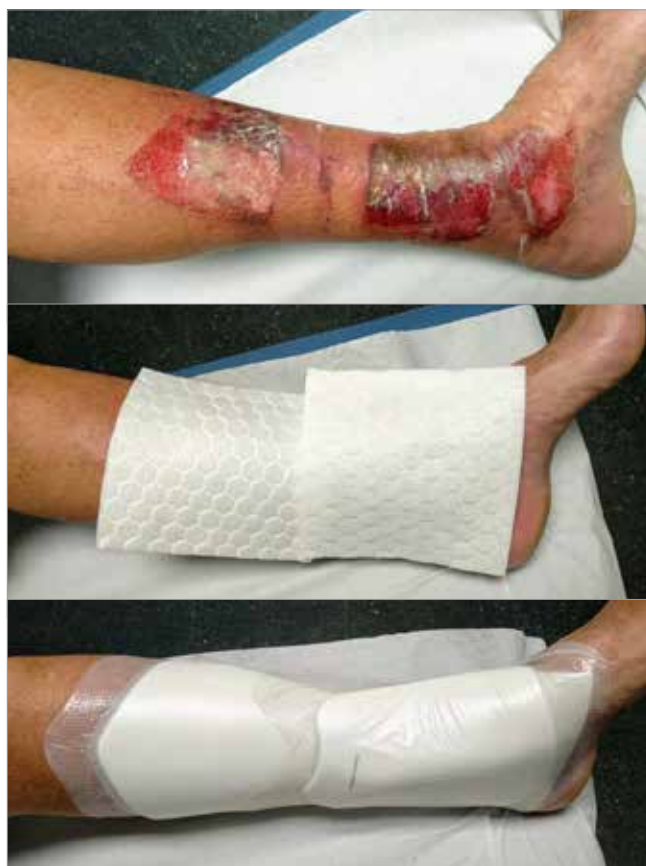

Figura 2. Giorno 1 - trattamento con Biatain Fiber applicata dopo aver effettuato pulizia e sbrigliamento

Per gestire il dolore, al trattamento locale è stato associato un trattamento via os con paracetamolo 650 mg ogni 6-8 ore. In caso di dolore severo durante le ore notturne, è stato prescritto tramadolo 50 mg.

Dopo tre giorni dalla valutazione iniziale dello specialista Wound Care, si è effettuato il cambio di medicazione **(Figura 3)**. La combinazione delle due medicazioni gestiva bene l'essudato, e i bordi di lesione e la cute perilesionale erano integri.

Dopo 10 giorni di trattamento (**Figura 4**), il livello di essudato era passato da alto a medio, di conseguenza l'operatore sanitario ha modificato il trattamento prescrivendo l'utilizzo di Biatain Silicone come medicazione primaria. Anche in questo caso il cambio di medicazione è avvenuto ogni tre giorni. Dopo 17 giorni di trattamento, le tre aree interessate dalla lesione risultavano ridotte ed il tessuto epitelizzato è stato trattato con una soluzione base di acidi grassi essenziali, polinsaturi e iperossigenati di origine vegetale.

Dopo 4 settimane di trattamento, tutte e tre le aree dell'ustione erano progressivamente ridotte di dimensioni e anche il letto di lesione risultava epitelizzato (**Figura 5**). Il dolore era diminuito, tale da interrompere il trattamento con tramadolo 50mg.

Le ferite hanno continuato a progredire, ma dopo 43 giorni sono comparse due skin tears (misura 4 cm x 2 cm e 1 cm x 2,5 cm) (**Figura 6**), probabilmente causate dall'attrito o dallo sfregamento.

Di conseguenza, è stata nuovamente applicata Biatain Fiber per proteggere la cute. Dopo 10 giorni (Giorno 53), le skin tears erano guarite, interrompendo l'utilizzo della fibra gelificante e utilizzando Biatain Silicone fino a completa guarigione.

Due delle aree interessate sono completamente guarite in poco meno di 2 mesi (Giorno 57). La cute era al 95% epitelizzata e il livello di essudato era molto basso. Dopo 2 mesi e mezzo di trattamento (Giorno 71), tutte e tre le aree di lesione erano completamente guarite (**Figura 7**).

Conclusioni

Uno degli obiettivi chiave del trattamento delle ustioni altamente essudanti è ridurre al minimo il rischio di infezione gestendo l'elevata quantità di essudato. L'essudato è stato assorbito e trattenuto in modo efficiente dalla medicazione avanzata Biatain Fiber riducendo al minimo il rischio di macerazione della cute perilesionale. La combinazione di Biatain Fiber e Biatain Silicone, attraverso l'assorbimento verticale dell'essudato, ha favorito la guarigione ottimale dell'ustione termica.

La rimozione delle medicazioni è stata semplice, atraumatica e indolore per il paziente. Biatain Fiber, in particolare, ha mostrato buone proprietà tecnologiche: nessun restringimento alla rimozione e nessun residuo di fibre di cmC sodica pura sul letto della lesione.

Bibliografia

Dowsett C, Swanson T, Karlsmark T (2019) A focus on the Triangle of Wound Assessment. *Wounds International* 10(3): 34-9

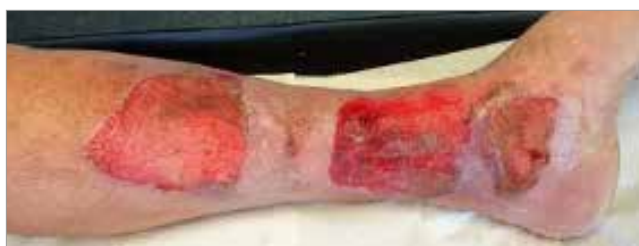

Figura 3. Giorno 3

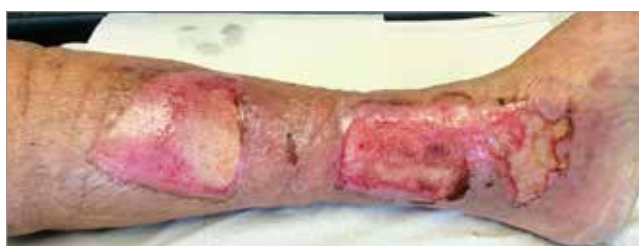

Figura 4. Giorno 10

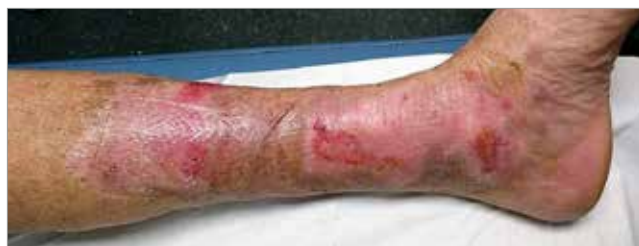

Figura 5. Giorno 28

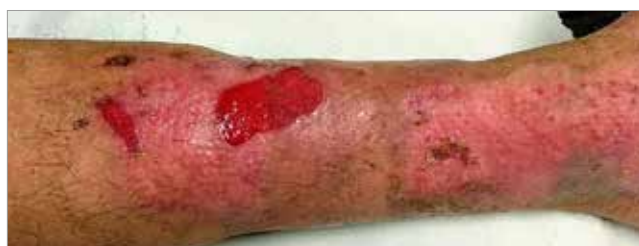

Figura 6. Giorno 43

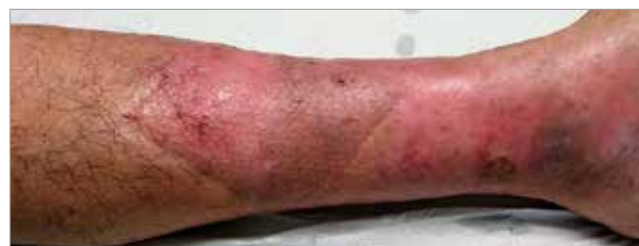

Figura 7. Giorno 71

CASO 4: Gestione di un'ustione termica profonda localizzata sull'arto superiore sinistro

Katia Feliziani, Specialista Wound Care, Ambulatorio Ferite Difficili Distretto Macerata, Italia
Alessandro Tedeschi, Specialista Wound Care, Ambulatorio Ferite Difficili Distretto Macerata, Italia

La paziente in questione è una donna di 90 anni che ha subito un'ustione termica sull'avambraccio sinistro. Per 6 settimane (45 giorni), la lesione è stata trattata con una crema antibiotica contenente gentamicina e betametasona dal team di assistenza primaria; la lesione con il passare dei giorni non aveva subito miglioramenti, ragione per cui la paziente è stata indirizzata presso la clinica ambulatoriale specializzata in Wound Care. Le condizioni generali della paziente risultavano buone, assente qualsiasi patologia specifica.

Valutazione iniziale della lesione da parte della clinica ambulatoriale specializzata in Wound Care

Non sono stati evidenziati segni di infiammazione in corso, ma era presente tessuto necrotico con escara sul letto di lesione e una ridotta quantità di essudato (**Figura 1**).

Il primo intervento condotto sul letto di lesione è stato lo sbrigliamento chirurgico in anestesia topica. Successivamente sono state utilizzate medicazioni idrocolloidali e idrogel per facilitare lo sbrigliamento autolitico nei 10 giorni successivi. Trascorsi i 10 giorni di trattamento iniziale, si era verificata una riduzione del tessuto necrotico, sebbene il livello di essudato risultasse aumentato da scarso ad abbondante. La lesione misurava 100 mm (lunghezza) x 80 mm (larghezza) x 10 mm (profondità) e non vi erano segni clinici di infezione (**Figura 2**). Per valutare la lesione e individuare gli obiettivi di gestione, è stato utilizzato il Triangolo del Wound Assessment (Dowsett et al, 2019):

- Valutazione del letto di lesione: Il tessuto era principalmente di granulazione con un elevato livello di essudato
- Valutazione dei bordi di lesione: Macerati
- Valutazione della cute perilesionale: Macerata

Gli obiettivi di gestione erano i seguenti:

- Letto di lesione: Gestire l'essudato
- Bordi di lesione: Gestire l'essudato
- Cute perilesionale: Gestire l'essudato

Trattamento

L'obiettivo chiave di gestione delle tre aree principali delle lesioni, il letto, il bordo di lesione e la cute perilesionale, era quello di gestire l'essudato per ridurre il rischio di macerazione. Come trattamento primario è stata applicata la medicazione avanzata Biatain Fiber associata al Biatain Silicone utilizzata come medicazione secondaria per proteggere la cute perilesionale. I cambi di medicazione sono stati effettuati con una cadenza bisettimanale per le successive 2 settimane a causa degli alti livelli di essudato. Trascorse due settimane, (**Figura 3**), il cambio di medicazione è stato ridotto a una volta alla settimana. **Figura 4** illustra la lesione dopo

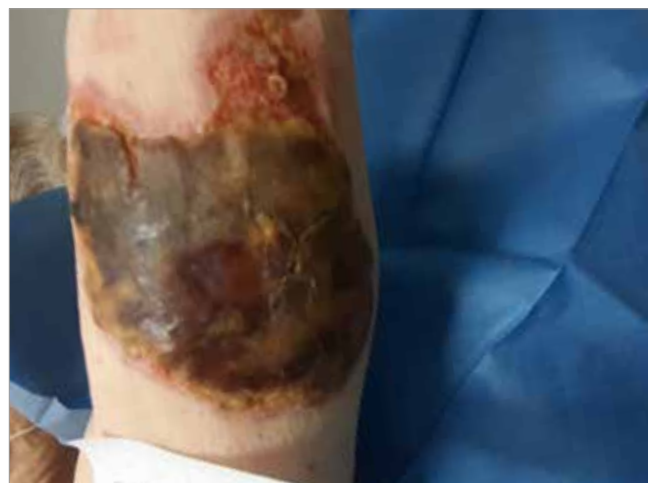

Figura 1. Valutazione iniziale da parte dello specialista Wound Care prima dello sbrigliamento

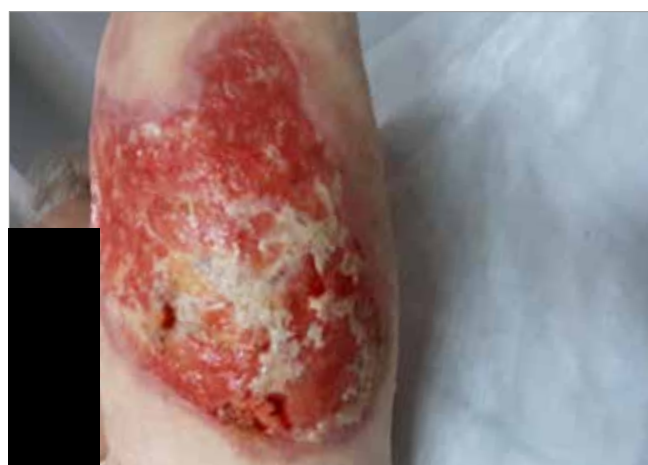

Figura 2. Inizio del trattamento con Biatain Fiber dopo sbrigliamento (Giorno 1)

3 settimane di trattamento ed è evidente notare come la quantità di essudato sia in questo caso, notevolmente ridotta.

Dopo 4 settimane di trattamento (Giorno 29), si è verificata una riduzione delle dimensioni della lesione, la rimozione della fibrina residua e dell'essudato è stata gestita efficacemente dalla combinazione delle medicazioni, riducendo al minimo l'impatto negativo sulla cute perilesionale, sul bordo di lesione e sul letto di lesione (**Figura 5**).

Considerati i progressi del processo di guarigione della lesione, come la diminuzione dei livelli di essudato, ne è seguita

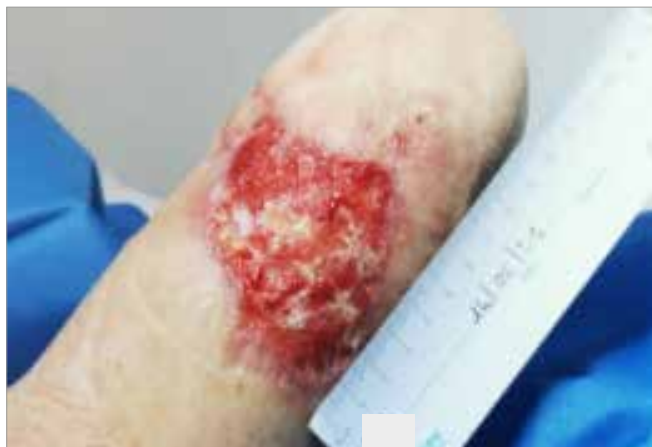

Figura 3. Giorno 15

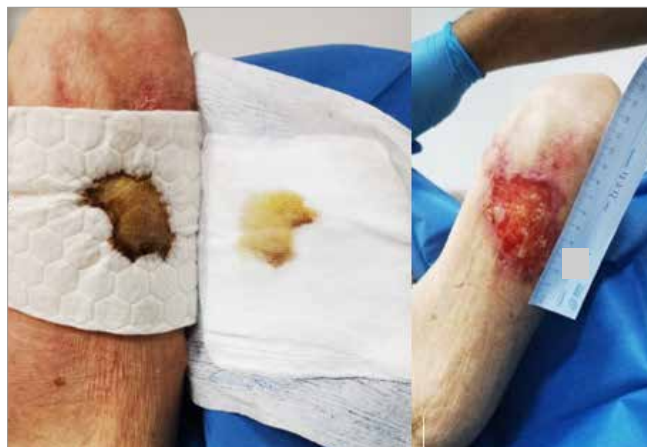

Figura 4. Giorno 22

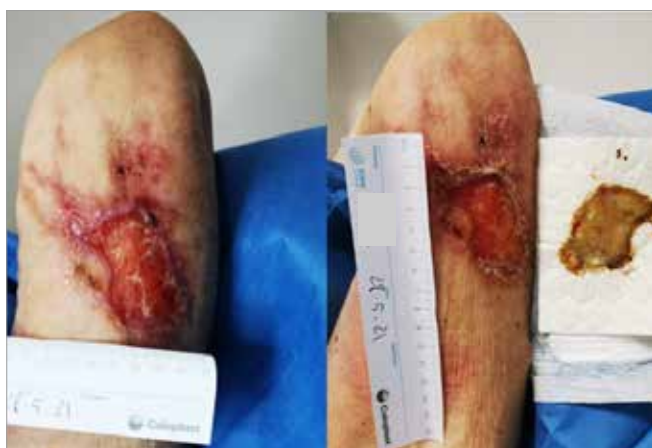

Figura 5. Giorno 29

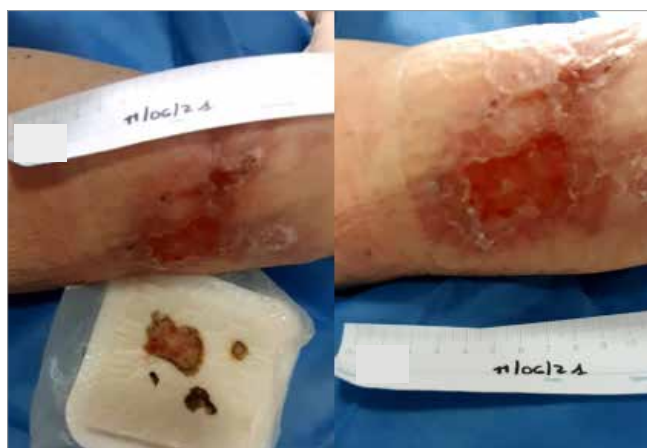

Figura 6. Giorno 43

l'interruzione dell'applicazione di Biatain Fiber. Una settimana dopo (Giorno 36), la cute perilesionale risultava macerata, e si era formato tessuto iper-granulato sul letto della lesione. Conseguentemente si è ripreso il trattamento con Biatain Fiber come medicazione primaria e Biatain Silicone come medicazione secondaria. Dopo 1 settimana (Giorno 43; **Figura 6**), la condizione del letto di lesione era notevolmente migliorata e la cute perilesionale risultava meno infiammata.

Conclusioni

Durante il periodo di trattamento con Biatain Fiber e Biatain Silicone, si è verificata una notevole riduzione delle dimensioni della lesione termica, con la formazione del tessuto di epitelizzazione. La macerazione della cute perilesionale si era risolta e non c'erano segni di infiammazione o infezione. Biatain

Fiber ha gestito e mantenuto in modo efficiente un elevato volume di essudato formando un gel coesivo sia nella prima fase di guarigione quando l'essudato era di consistenza densa, sia nella seconda fase, quando l'essudato era meno viscoso. Il trattamento con Biatain Fiber e Biatain Silicone è stato ben tollerato; non è stato evidenziato dolore al cambio o limiti motori; quindi, la paziente è stata in grado di continuare il suo stile di vita.

Bibliografia

Dowsett C, Swanson T, Karlsmark T (2019) A focus on the Triangle of Wound Assessment. *Wounds International* 10(3): 34-9

CASO 5: Gestione di una lesione chirurgica addominale deiscenze

Stefano Colognese, Specialista Wound Care, Ambulatorio Medicazioni Complesse, AUSL Reggio Emilia, Italia

La paziente è una donna di 30 anni ricoverata dopo 5 mesi dalla gastrectomia verticale parziale. La chirurgia bariatrica di tipo gastroresettivo, è stata condotta presso un ospedale del Nord Italia ed ha richiesto più interventi chirurgici. Le ripetute operazioni hanno però causato una lesione chirurgica addominale deiscenze. La paziente aveva una BMI di 35 kg/m² e nessuna comorbilità.

Valutazione iniziale della lesione da parte dello specialista Wound Care

Per valutare la lesione e individuare gli obiettivi di gestione, è stato utilizzato il Triangolo del Wound Assessment (Dowsett et al, 2019). La lesione misurava 91 mm (lunghezza) x 55 mm (larghezza) x 35 mm (profondità) (Figura 1):

- Letto di lesione: Il letto di lesione era principalmente costituito da slough con abbondante essudato purulento, denso e fortemente maleodorante. Dopo la valutazione con *MolecuLight i:X*, si è evidenziato clinicamente, attraverso prove biologiche, l'effettiva presenza di slough e biofilm sul letto di lesione, con forte sospetto di colonizzazione/infezione critica (Figura 1)
- Bordi di lesione: I bordi di lesione apparivano sottominati a 360°
- Cute perilesionale: Sana

A seguito della valutazione iniziale, gli obiettivi di gestione della lesione erano:

- Letto di lesione: rimuovere il tessuto non vitale, gestire l'essudato, gestire la carica batterica e promuovere la crescita di nuovi tessuti
- Bordi di lesione: rimuovere il tessuto non vitale, ridurre il tessuto danneggiato
- Cute perilesionale: Gestire l'essudato, proteggere la cute perilesionale dalla macerazione e rimuovere il tessuto non vitale.

Trattamento

La ferita era altamente infetta e le colture erano positive per *Proteus mirabilis*, *Morganella morganii*, *Enterococcus faecalis*, *Escherichia coli*, *Klebsiella aerogenes*, *Staphylococcus aureus* e *Candida albicans*. Conseguentemente sono stati utilizzati diversi antibiotici per gestire le infezioni in corso, in accordo con l'antibiogramma: Piperacillina e Tazobactam Ibigen, Fluconazolo, Meropenem, Linezolid, Ciprofloxacina e Daptomicina.

La lesione è stata trattata mediante terapia a pressione negativa (NPWT) per 3 settimane attraverso l'utilizzo di una medicazione antimicrobica; il cambio di medicazione avveniva ogni 2-3 giorni. Trascorse le 3 settimane di NPWT, la lesione si era ridotta in termini di profondità sebbene ci fossero ancora segni di infezione locale. A seguito di ciò, si è indicato l'utilizzo di diverse medicazioni antimicrobiche (ad esempio cadexomero iodico, alginato di calcio con argento e medicazioni contenenti sulfadiazina argentea). Per

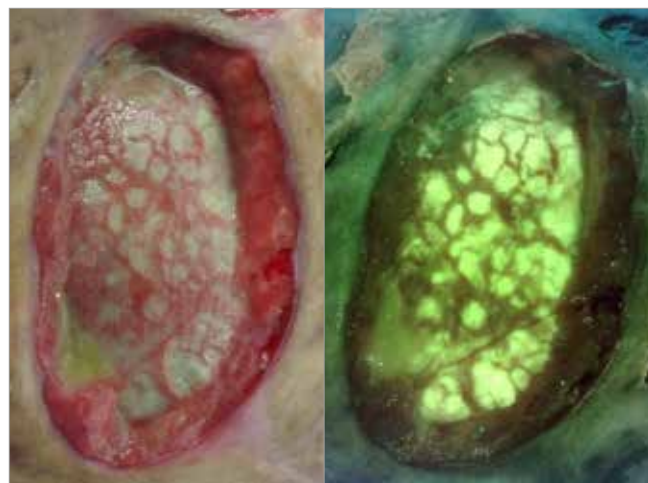


Figura 1. Valutazione iniziale (immagine acquisita con *MolecuLight i:X*)

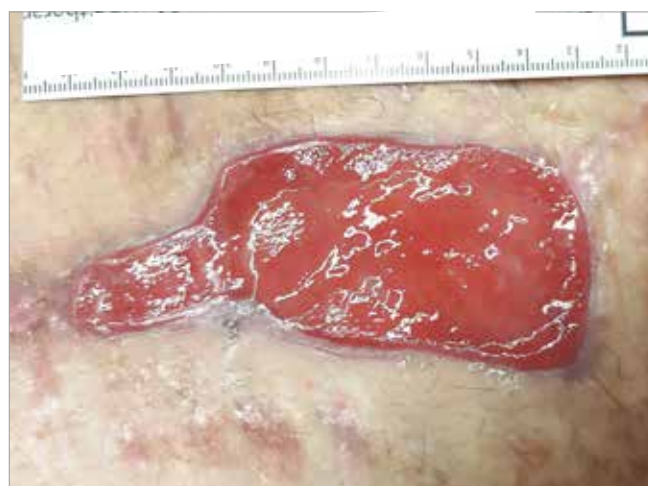

Figura 2. Giorno 1 - Inizio del trattamento con Biatain Fiber in associazione a Biatain Silicone

la gestione dell'essudato, invece, sono state utilizzate medicazioni polimeriche superassorbenti.

Dopo 6 settimane, l'infezione locale risultava scomparsa; tuttavia, permaneva il rischio di proliferazione di una componente microbica più complessa, il biofilm. La terapia prevista consisteva nell'utilizzo di Biatain Fiber come medicazione primaria e Biatain Silicone come medicazione secondaria, associate per gestire le elevate quantità di essudato della lesione (Figura 2). I cambi di medicazione erano inizialmente pianificati per 3 volte a settimana. Trascorsi 20 giorni, la frequenza del cambio di medicazione è stata ridotta a due volte a settimana e poi una volta alla settimana.

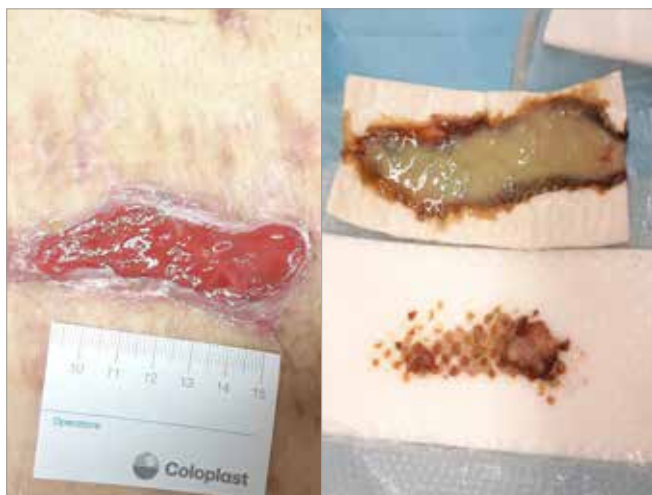

Figura 3. Giorno 34

Dopo 34 giorni di trattamento con Biatain Fiber e Biatain Silicone (**Figura 3**), la lesione è stata rivalutata dallo specialista Wound Care. Si è evidenziata una progressiva riduzione della quantità di essudato e una riduzione di circa il 63% dell'area totale di lesione.

La lesione è completamente guarita dopo 65 giorni dall'inizio del trattamento con Biatain Fiber in combinazione con Biatain Silicone (**Figura 4**).

Conclusioni

Questo caso clinico ha riguardato la gestione di una lesione profonda, infettata da ceppi batterici diversi con alto rischio di reinfezione. La medicazione Biatain Fiber è stata selezionata per assorbire e trattenere l'essudato, rimuovendo così la carica batterica residua dal letto di lesione. La combinazione di Biatain Fiber e Biatain Silicone ha ridotto efficacemente la quantità di essudato presente sul letto di lesione, ha protetto la cute perilesionale dalla macerazione ed ha gestito la carica microbica residua. La medicazione a contatto con la lesione ha formato un gel morbido e coeso. L'utilizzo di Biatain Fiber ha permesso una buona compliance per il paziente: alla rimozione Biatain Fiber non ha lasciato residui sul letto di lesione, non ha subito restringimento e non ha provocato dolore al paziente, dimostrando così, delle ottime caratteristiche tecnologiche.

Biatain Fiber e Biatain Silicone hanno consentito di gestire efficacemente anche il cattivo odore legato alle elevate quantità di essudato presenti sul letto di lesione, ragione per cui le medicazioni potevano essere cambiate meno frequentemente, avendo un

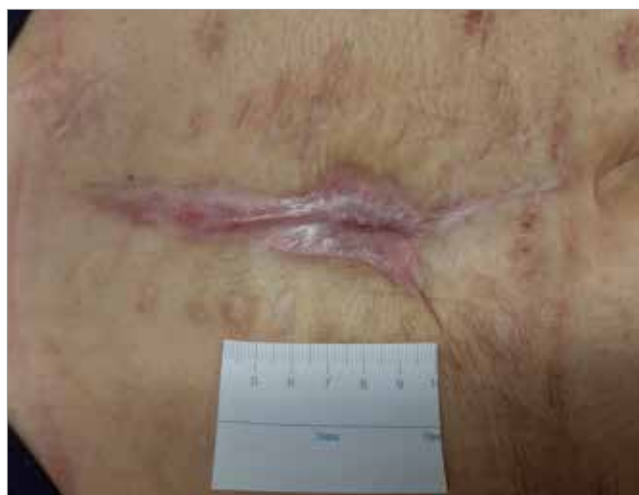

Figura 4. Giorno 65 - Guarigione completa della lesione

impatto positivo sulla qualità della vita della paziente. Entrambe le medicazioni si sono adattate perfettamente al letto di lesione e al sito anatomico risultando così altamente conformabili.

Bibliografia

Dowsett C, Swanson T, Karlsmark T (2019) A focus on the Triangle of Wound Assessment. *Wounds International* 10(3): 34-9

CASO 6: Chiusura di Colostomia

Carmen Ruth Lavandera Arrocha, Infermiera Specialista Wound Care, Chirurgia generale e dell'apparato digerente, Ospedale del Sud di Tenerife, Spagna

Per "chiusura di colostomia" si intende una procedura chirurgica finalizzata a ristabilire la continuità intestinale, suturando l'orifizio artificiale di un'ansa intestinale, precedentemente esteriorizzata mediante un'incisione parietale. L'inversione di una stomia temporanea comporta quindi due procedure chirurgiche: la ricostruzione dell'ansa intestinale e la chiusura della parete addominale. L'infezione del sito chirurgico è la complicanza più frequente dopo la chiusura di una stomia temporanea, con un'incidenza che varia dal 2 al 40% (Liang et al, 2013); quindi è molto importante che la lesione peristomale venga ristabilita il prima possibile per evitare conseguenze come la colonizzazione batterica.

Il paziente è un uomo di 68 anni con anamnesi di ipertensione, dislipidemia e trapianto di rene, perciò attualmente in terapia immunosoppressiva di mantenimento, per prevenire l'insorgenza di rigetti acuti e la conseguente perdita dell'organo. Il paziente è stato trattato per una delle patologie gastrointestinali più frequenti, ossia la diverticolite perforata con peritonite, la cui pratica clinica standard è il trattamento di urgenza. È stata effettuata quindi una colostomia tramite la procedura di Hartmann, resezione con colostomia.

La colostomia era temporanea con ricostituzione delle normali funzionalità fisiologiche 3 mesi dopo. A seguito dell'intervento chirurgico si è generata una lesione aperta nella regione inguinale sinistra dovuta alla chiusura per seconda intenzione.

Inizialmente il paziente ha gestito autonomamente la lesione utilizzando soluzione fisiologica e garze, con scarsi risultati positivi sul processo di guarigione della ferita. Pertanto, dopo 2 settimane, il paziente ha richiesto un consiglio medico specialistico (Giorno 1; **Figura 1**).

Valutazione iniziale da parte dello specialista Wound Care

La lesione misurava 50 mm (lunghezza) x 20 mm (larghezza) x 20 mm (profondità) nella fossa iliaca sinistra (**Figura 1**). Per valutare la lesione e individuare gli obiettivi di gestione, è stato utilizzato il Triangolo del Wound Assessment (Dowsett et al, 2019):

- Letto di lesione: Il letto di lesione era costituito per il 50% da slough e il 50% da tessuto di granulazione. Presenti alti livelli di essudato
- Bordi di lesione: Sani
- Cute perilesionale: Presente eczema.

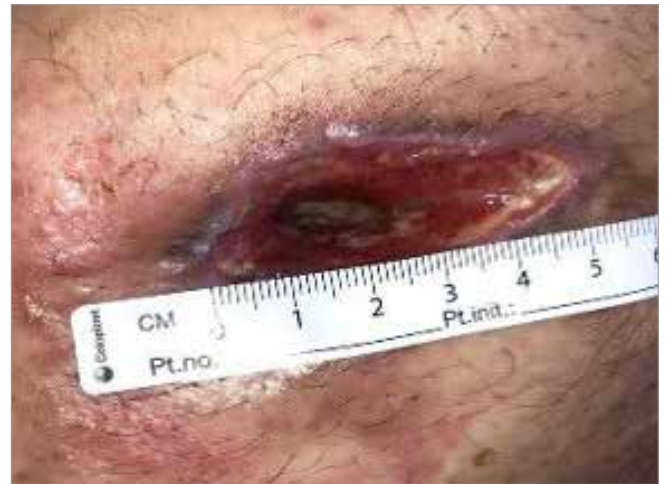

Figura 1. Giorno 1 - Valutazione iniziale da parte dello Specialista Wound Care

L'obiettivo chiave del trattamento era quello di rimuovere il tessuto non vitale e proteggere i tessuti di granulazione e di epitelizzazione:

- Letto di lesione: rimuovere il tessuto non vitale, gestire l'essudato e proteggere i tessuti di granulazione e di epitelizzazione
- Bordi di lesione: Gestire l'essudato, rimuovere il tessuto non vitale e proteggere i tessuti di granulazione e di epitelizzazione
- Cute perilesionale: Reidratare la cute perilesionale e rimuovere il tessuto non vitale.

Trattamento

Il letto di lesione è stato trattato con una soluzione fisiologica e una antiseptica. Sulla cute perilesionale, invece, è stata applicata una crema barriera a base di zinco in modo tale da evitare la macerazione. Successivamente sono state applicate due medicazioni in associazione, Biatain Fiber come medicazione primaria e Biatain Silicone 15 cm x 15 cm come medicazione secondaria. La frequenza di cambio medicazione stabilita era di 48 h (**Figura 2**).

In 15 giorni le dimensioni della lesione e il livello di essudato risultavano estremamente ridotti. Il letto di lesione presentava tessuto di granulazione al 100% (**Figura 3**), e dopo 30 giorni, era epitelizzato al 100% (**Figura 4**).

Conclusioni

La lesione peristomale è completamente guarita nell'arco di 30 giorni con estrema soddisfazione dei risultati raggiunti da parte del paziente. Il Triangolo del Wound Assessment è stato uno strumento utile per il processo di valutazione della lesione, per identificare gli obiettivi di gestione e sviluppare un approccio terapeutico olistico in grado di considerare contemporaneamente il paziente e la sua lesione.

Il piano di trattamento che ha previsto l'utilizzo di Biatain Fiber e Biatain Silicone, si è rivelato efficiente e risolutivo. Biatain Fiber ha assorbito alti livelli di essudato. Non sono stati osservati spazi morti tra il letto di lesione e la medicazione, dimostrando così l'elevata capacità di Biatain Fiber di microconformarsi al letto di lesione. Un'altra caratteristica di rilievo è l'estrema facilità di rimozione della medicazione, che risulta atraumatica per il paziente e avviene in un unico pezzo, senza lasciare residui sul letto di lesione.

Bibliografia

Dowsett C, Swanson T, Karlsmark T (2019) A focus on the Triangle of Wound Assessment. *Wounds International* 10(3): 34-9

Liang MK, Li LT, Avellaneda A et al (2013) Outcomes and predictors of incisional surgical site infection in stoma reversal. *JAMA Surg* 148: 183-9

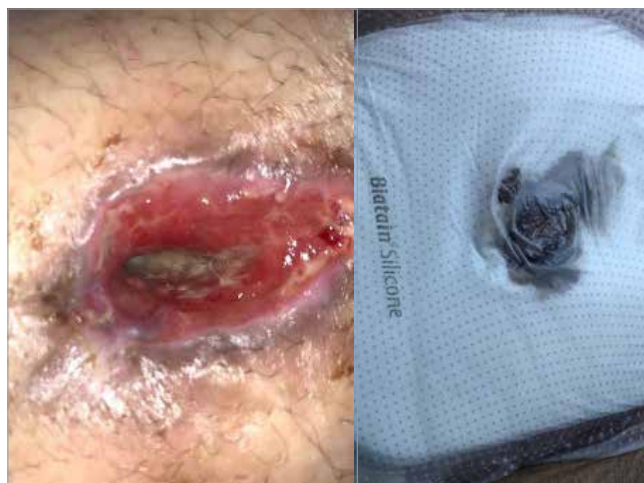

Figura 2. Giorno 3

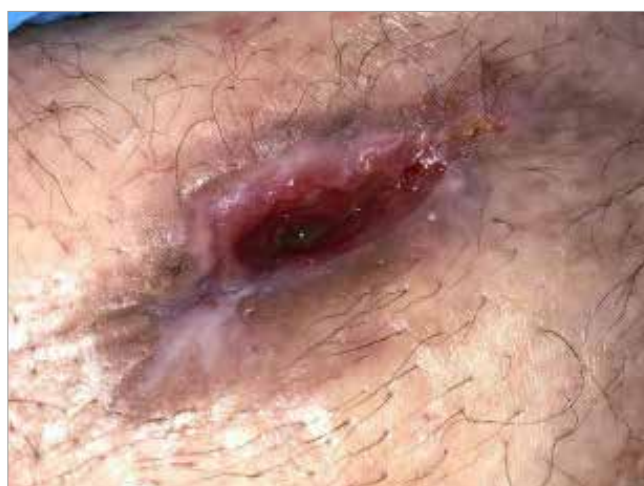

Figura 3. Giorno 15

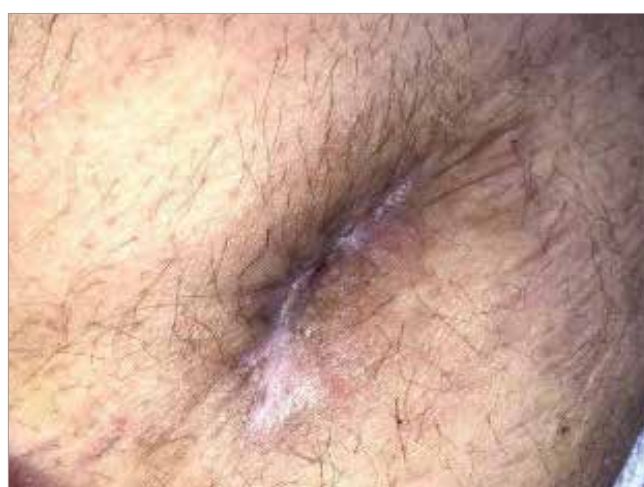

Figura 4. Giorno 30

CASO 7: Gestione di un'ulcera da pressione sacrale

Pierluigi Gallo, Vulnologo, Mavi Center, San Sebastiano Al Vesuvio, Napoli, Italia

Federica Maiello, Infermiera specializzata in Wound Care, Ospedale di Loreto, Napoli, Italia

Un uomo di circa 70 anni è stato ricoverato in una casa di cura per il trattamento di un'ulcera da pressione sacrale rapidamente mutevole. Era in casa di cura da 6 mesi e l'ulcera non si è cicatrizzata e non progrediva. L'ulcera misurava circa 120 cm² ed era maleodorante, segno clinico indicativo della presenza di infezione locale. Il paziente manifestava anche segni di infezione sistemica (febbre) e scompenso cardiaco.

Durante i primi sei mesi di trattamento la lesione sacrale non aveva subito miglioramenti. È stato condotto uno sbrigliamento chirurgico aggressivo seguito da terapia wet-to-dry e terapia a pressione negativa eseguita due volte a settimana con scarso successo. Successivamente è stata scelta una terapia alternativa che prevedeva l'utilizzo di due medicazioni applicate in associazione: Biatain Fiber come medicazione primaria e Biatain Silicone come medicazione secondaria

Valutazione da parte di professionisti sanitari specializzati in Wound Care

La lesione misurava 70 mm(lunghezza) x 40 mm(larghezza) x 20 mm(profondità) (Figura 1). Per valutare e individuare gli obiettivi di gestione della lesione, è stato utilizzato il Triangolo del Wound Assessment (Dowsett et al, 2019):

- Valutazione del letto di lesione: Il letto di lesione comprendeva tessuto di granulazione; l'essudato era viscoso e maleodorante
- Valutazione dei bordi di lesione: Sottominati
- Valutazione della cute perilesionale: Presenza di eczema.

Gli obiettivi di gestione erano i seguenti:

- Letto di lesione: Rimuovere il tessuto non vitale, gestire la carica batterica e reidratare la lesione
- Bordi di lesione: Gestire l'essudato, reidratare i bordi di lesione e proteggere il tessuto epiteliale di nuova formazione
- Cute perilesionale: Gestire l'essudato.

Trattamento

La lesione è stata detersa mediante l'utilizzo di una soluzione isotonica. Successivamente, a livello perilesionale, è stata applicata una pasta all'ossido di zinco 10%, mentre all'interno della cavità di lesione si è applicata Biatain Fiber come medicazione primaria seguita da Biatain Silicone come medicazione secondaria. La frequenza di cambio di medicazione è stata determinata tramite valutazione visiva del livello di assorbimento della medicazione (cioè circa 24-30 ore). Per agevolare la guarigione della lesione e ridurre ulteriore pressione sull'area di lesione, il paziente assumeva posizioni di decubito diverse ogni 2 ore.

Il trattamento prescritto è rimasto il medesimo per 8 settimane poiché la lesione si è progressivamente ridotta di dimensioni

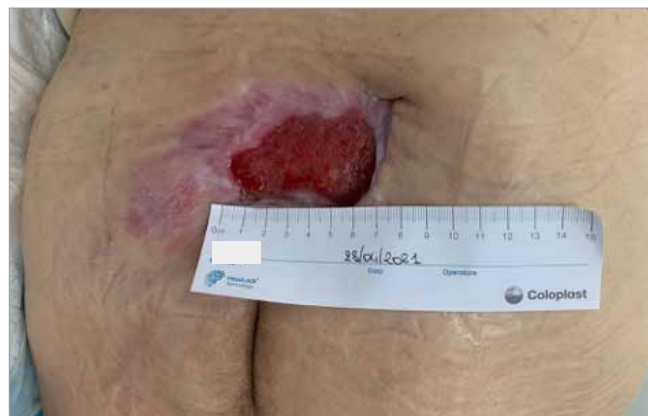

Figura 1. Giorno 1 - Valutazione iniziale della lesione (1 mese di utilizzo di Biatain Fiber)

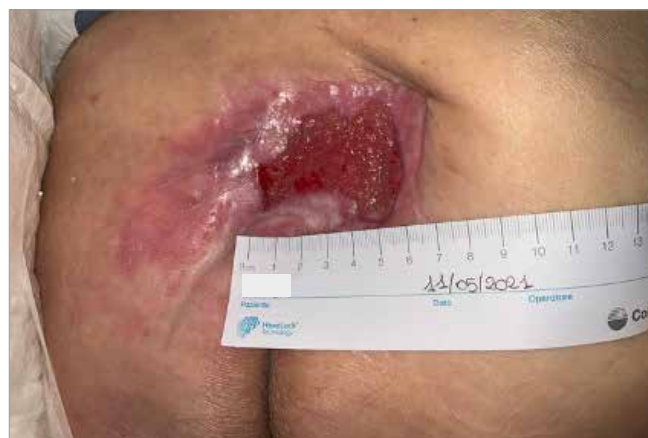

Figura 2. Giorno 13

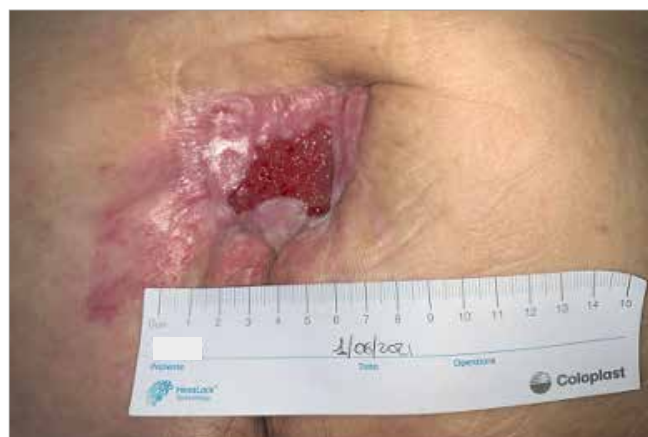

Figura 3. Giorno 33

(**Figure 2-3, 4b**). Dopo 8 settimane, la lesione misurava 25 cm². La cute perilesionale e i bordi di lesione erano quasi completamente guariti. Biatain Fiber ha dimostrato buone caratteristiche cliniche e tecniche: ha gestito efficacemente l'essudato formando un gel morbido e coeso microconformandosi al letto di lesione (**Figura 4a**).

Conclusioni

La gestione di questa lesione da pressione sacrale cavitaria si è risolta in maniera ottimale mediante l'utilizzo di Biatain Fiber e Biatain Silicone; le due medicazioni hanno gestito efficacemente le grandi quantità di essudato depositato sul letto di lesione. Biatain Fiber inserito a livello cavitario ha assorbito l'essudato trasformandosi in un morbido gel che si microconformava al letto di lesione (**Figura 4a**). La medicazione secondaria, Biatain Silicone, ha dimostrato ottime capacità di conformarsi al sito anatomico sacrale della lesione.

Con il progredire della guarigione, il paziente è risultato soddisfatto del trattamento in quanto era in grado di muoversi autonomamente senza necessità di assistenza, era diminuita notevolmente la percezione del dolore e non era più necessario utilizzare un catetere vescicale. Come risultato del piano di trattamento durante il periodo di valutazione di 8 settimane, è stata rilevata una sostanziale riduzione delle dimensioni della lesione ed evidenti miglioramenti della cute perilesionale. Il processo di guarigione della lesione è stato complessivamente rapido ed il trattamento estremamente confortevole per il paziente.

Bibliografia

Dowsett C, Swanson T, Karlsmark T (2019) A focus on the Triangle of Wound Assessment. *Wounds International* 10(3): 34-9

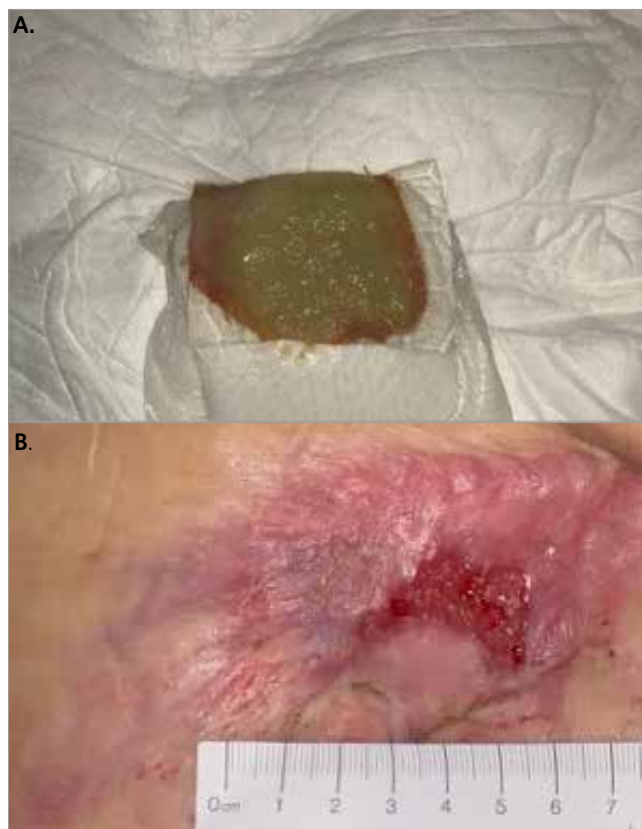

Figura 4. Giorno 48

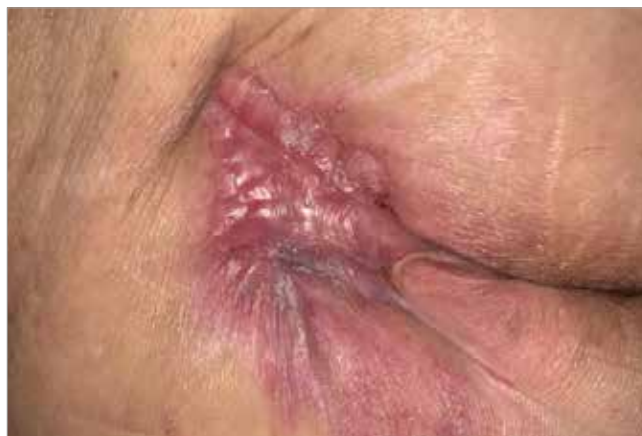

Figura 5. Giorno 92

CASO 8: Gestione di un'ulcera da pressione sul tallone non stadiabile

Stephanie Rakis, Infermiera, Wound & Skin Care, Australia

Il paziente è un uomo di 70 anni affetto da sclerosi multipla, costretto all'ausilio di una sedia a rotelle. La sua anamnesi si presenta complessa: paralisi di Bell, infezioni croniche del tratto urinario e dolore cronico. Il paziente, durante le attività di vita quotidiana, è completamente dipendente dall'aiuto della moglie. Si presenta presso il centro di cura lesioni croniche con un'ulcera da pressione sul tallone, della quale non si è riusciti a identificarne lo stadio a causa della sua localizzazione.

Valutazione della lesione da parte dello specialista in Wound Care

La lesione misurava 4 cm (lunghezza) x 2,5 cm (larghezza), la profondità era sconosciuta a causa del "tappo" di tessuto necrotico sul letto di lesione (Figura 1). Per valutare e individuare gli obiettivi di gestione della lesione, è stato utilizzato il Triangolo del Wound Assessment (Dowsett et al, 2019):

- Valutazione del letto di lesione: 100% "tappo" di tessuto necrotico/devitalizzato.
Assenza di essudato o di segni evidenti di infezione
- Valutazione dei bordi di lesione: Bordo del "tappo" di tessuto necrotico che si solleva dal letto di lesione
- Valutazione della cute perilesionale: Intatta

Gli obiettivi di gestione erano i seguenti:

- Letto di lesione: Rimuovere il tessuto non vitale
- Bordi di lesione: Rimuovere il tessuto non vitale
- Cute perilesionale: Proteggere ed idratare la cute perilesionale e rimuovere il tessuto non vitale.

Trattamento

Applicazione quotidiana dell'antisettico Betadine; copertura della lesione con una medicazione tradizionale e nastro adesivo per 2 settimane per preparare l'area di lesione allo sbrigliamento acuto (Figura 2). Trascorse 2 settimane, il letto di lesione era costituito per il 98% da slough e tessuto necrotico e per il 2% da tessuto di granulazione; il livello di essudato emopurulento, risultava basso. I bordi di lesione erano intatti e si evidenziava la presenza di un fisiologico processo infiammatorio della cute perilesionale. Presenza, sulla porzione esterna della caviglia, di dermatite da contatto. Alla valutazione da parte del professionista Wound Care, la lesione non aveva subito progressi.

L'obiettivo del trattamento era quello di evitare il ricovero ospedaliero e prevenire la contaminazione microbica della lesione attraverso sbrigliamento, creazione di un ambiente umido e scarico pressorio dell'arto inferiore. Il primo intervento, quindi, ha previsto lo sbrigliamento del "tappo" di tessuto necrotico mediante l'utilizzo di una lama sterile. La profondità della lesione risultava ancora difficile da quantificare a causa dell'elevata quantità di tessuto necrotico presente. Conseguentemente, la lesione è stata sottoposta a sbrigliamento meccanico con Alprep® Pad (Coloplast). Il trattamento ha successivamente previsto l'utilizzo di un antimicrobico topico e l'applicazione di un film a livello della cute perilesionale; è stato successivamente applicato un idrogel per

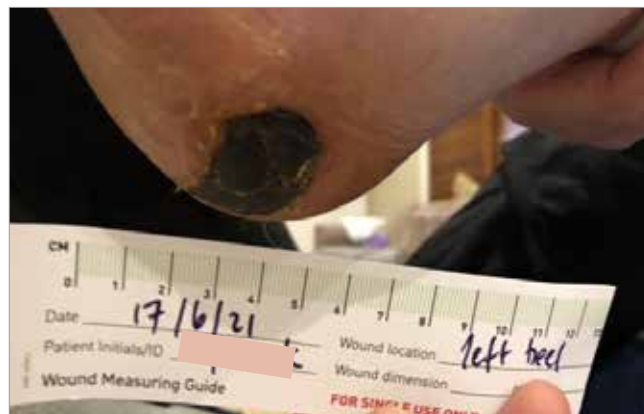

Figura 1. Valutazione iniziale della lesione

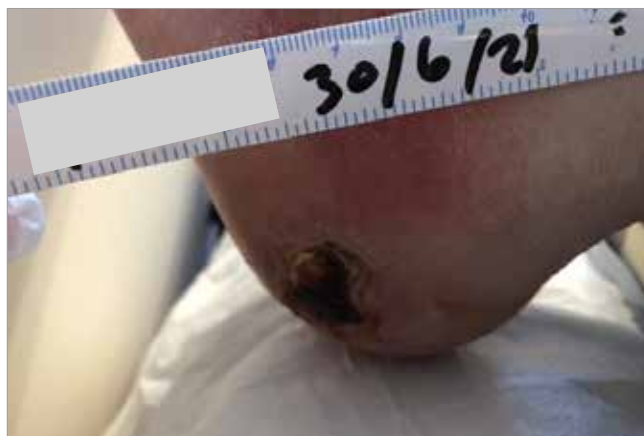

Figura 2. 2 settimane di trattamento (Dimensioni della lesione: 4,53cm³)

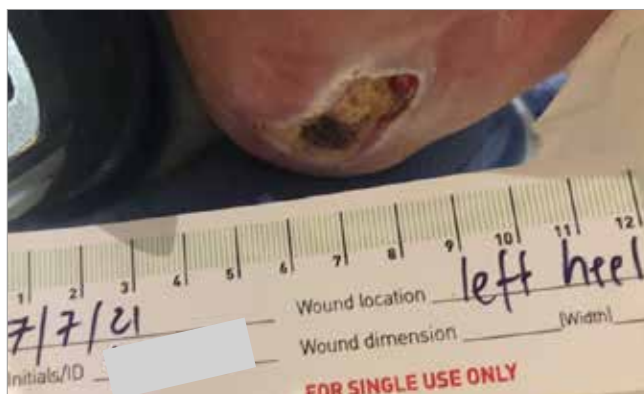


Figura 3. 3 settimane di trattamento (Dimensioni della lesione: 2,98cm²)

favore la corretta umidità all'area di lesione e una medicazione in schiuma di poliuretano per tallone con un bordo in silicone. Per il trattamento della dermatite da contatto è stato invece utilizzato un corticosteroide in unguento.

Dopo 3 settimane di trattamento, la lesione da pressione si era ridotta di dimensioni del 43% (2,98 cm²). Il letto di lesione era costituito per l'85% da slough e tessuto necrotico e per il 15% da tessuto di granulazione. L'essudato era diminuito e non c'erano segni di infezione microbica. Il bordo di lesione era intatto, ma leggermente macerato; la dermatite da contatto era invece in fase di guarigione. L'obiettivo del trattamento in questa fase del processo di guarigione era quello di assorbire completamente l'essudato ed evitare la macerazione di ulteriori tessuti. Pertanto, si è deciso di interrompere l'utilizzo dell'idrogel. La lesione è stata sottoposta nuovamente a sbrigliamento meccanico attraverso l'utilizzo di Alprep Pad coadiuvato da un antimicrobico locale e un film barriera per la protezione della cute perilesionale. Per assorbire l'essudato è stata selezionata come medicazione primaria Biatain Fiber, e come medicazione secondaria una schiuma di poliuretano in silicone (Figura 3).

Dopo 43 giorni di utilizzo di Biatain Fiber, il letto di lesione era costituito per il 40% da slough e per il 60% da tessuto ipergranuleggiante. La lesione misurava 0,99 cm² (Figura 4). I bordi di lesione erano intatti; la dermatite da contatto era scomparsa. A seguito di oltre 2 mesi di trattamento, il letto di lesione era al 100% costituito da tessuto di granulazione e vi era un livello moderato di essudato ematico (Figura 5). Dopo 5 mesi di trattamento, la lesione era completamente epitelizzata (Figura 6). Il piano di trattamento nella fase finale del processo di guarigione (ultime 2 settimane) prevedeva l'utilizzo di Biatain Silicone in quanto il letto di lesione era costituito da bassi livelli di essudato sieroso in grado di essere gestito efficacemente mediante l'utilizzo della schiuma di poliuretano conformabile. Biatain Silicone è stata preferita rispetto ad altre medicazioni in schiuma adesiva per la caratteristica rimozione atraumatica e per il lungo tempo di permanenza in situ, pari a 7 giorni.

Conclusioni

Il trattamento dell'ulcera da pressione su tallone non stadiabile si è efficientemente concluso dopo 5 mesi. Gli obiettivi principali della terapia sono stati lo sbrigliamento completo del tessuto devitalizzato e necrotico e la gestione dell'essudato in eccesso per favorire la creazione di un ambiente umido che agevolasse la guarigione della lesione. Alprep Pad è stato utilizzato per lo sbrigliamento meccanico e ha contribuito a supportare la preparazione ottimale del letto di lesione. Successivamente, l'utilizzo di Biatain Fiber come medicazione primaria ha favorito la gestione dell'essudato sieroso, riducendo la macerazione della cute perilesionale e supportando l'epitelizzazione del letto di lesione. Si conclude che Biatain Fiber ha dimostrato ottime caratteristiche tecnologiche microconformandosi al letto di lesione e rendendo il cambio di medicazione confortevole per il paziente, in quanto semplice ed atraumatico.

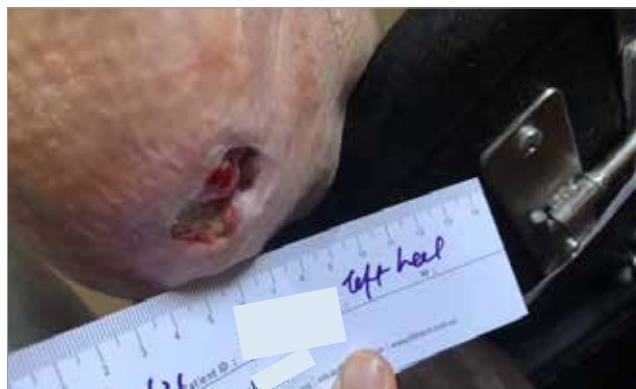

Figura 4. Giorno 43 (Dimensioni della lesione: 0,99cm²)

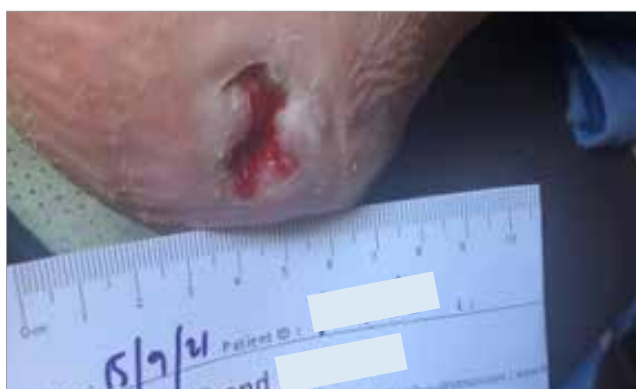

Figura 5. Giorno 70 (Dimensioni della lesione: 0.56cm²)

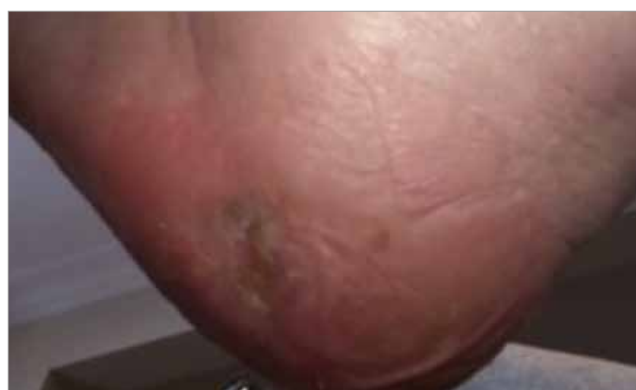

Figura 6. Circa 5 mesi

Bibliografia

Dowsett C, Swanson T, Karlsmark T (2019) A focus on the Triangle of Wound Assessment. *Wounds International* 10(3): 34-9

CASO 9: Ulcera venosa ricorrente dell'arto inferiore

Justo Rueda López, Infermiere, Primary Health Center, CAP Terrassa Nord. Consorzio Sanitario di Terrassa, Barcellona, Spagna

La paziente è una donna di 92 anni con anamnesi di ipertensione, anemia, insufficienza venosa, insufficienza renale cronica ed insufficienza cardiaca cronica. Per il trattamento di tali patologie, risulta in terapia con farmaci diuretici, antipertensivi e anticoagulanti. La paziente presenta un decadimento cognitivo lieve, ragione per cui, nelle attività di vita quotidiana, ha bisogno del supporto di un familiare (Indice di Barthel = 60; **Box 1**). Il quadro clinico si completa con la manifestazione di ulcere degli arti inferiori negli ultimi 3 anni.

La paziente si presenta presso il Centro di Assistenza Primaria con un'ulcera venosa sull'arto inferiore sinistro presente da 3 mesi. La lesione era stata trattata, con scarsi risultati, mediante l'utilizzo di diverse medicazioni: idrogel, schiume, medicazioni in schiuma d'argento, alginati, alginati con argento e medicazioni in fibra gelificante con argento. Inoltre, sono stati somministrati diversi cicli di antibiotici orali per la gestione della contaminazione microbica. La paziente non era in grado di tollerare la terapia compressiva.

Valutazione iniziale della lesione da parte dello specialista Wound Care

La lesione misurava 70 mm (lunghezza) x 50 mm (larghezza) x 10 mm (profondità) sull'estremità destra dell'arto inferiore (**Figura 1**) ed era molto dolorosa (8 su 10; 0 = nessun dolore, 10 = dolore insopportabile). L'arto era edematoso e l'indice di pressione caviglia-brachiale era pari a 1,03, il che indicava la possibilità di trattare la lesione mediante terapia compressiva per l'assenza di cause arteriose. Per valutare e individuare gli obiettivi di gestione della lesione, è stato utilizzato il Triangolo del Wound Assessment (Dowsett et al, 2019):

- Letto di lesione: Il letto di lesione era costituito per il 10% da tessuto necrotico, per il 30% da slough e per il 60% da tessuto di granulazione. Erano presenti alti livelli di essudato denso
- Bordi di lesione: Macerati e sottominati
- Cute perilesionale: Macerata.

Gli obiettivi chiave di gestione della lesione erano gestire l'essudato e proteggere la cute perilesionale da ulteriore macerazione:

- Letto di lesione: rimuovere il tessuto non vitale, gestire l'essudato e proteggere il tessuto di granulazione e di epitelizzazione
- Bordi di lesione: Gestire l'essudato, rimuovere il tessuto non vitale e proteggere il tessuto di granulazione e di epitelizzazione
- Cute perilesionale: Gestire l'essudato e proteggere la cute perilesionale.

Gli obiettivi del trattamento richiesti dal paziente erano: controllare il dolore della lesione, ridurre il sovraccarico del care-giver e migliorare la gestione delle risorse per il trattamento (rapporto costo-efficacia).

Box 1. L'indice di Barthel

L'indice di Barthel viene utilizzato per misurare le prestazioni di un soggetto con condizioni neuromuscolari e muscoloscheletriche nelle attività di vita quotidiana in un ambiente di riabilitazione ospedaliera. È una scala ordinale a 10 elementi che misura l'indipendenza funzionale per la mobilità (es. spostarsi dalla sedia al letto, deambulare in piano, salire e scendere le scale) e le attività quotidiane (es. capacità di alimentarsi, vestirsi, gestire l'igiene personale). In particolare, misura l'autocura, la gestione dello sfintere, i trasferimenti e la locomozione (Mahoney et al, 1965).

I punteggi vanno da 0 a 100 e diversi autori in diverse pubblicazioni hanno proposto linee guida per l'interpretazione dei punteggi di Barthel. Shah et al (1989) suggerisce che i punteggi da 0-20 indicano la dipendenza "totale", 21-60 indicano la dipendenza "grave", 61-90 indicano la dipendenza "moderata" e 91-99 indicano una dipendenza "leggera".

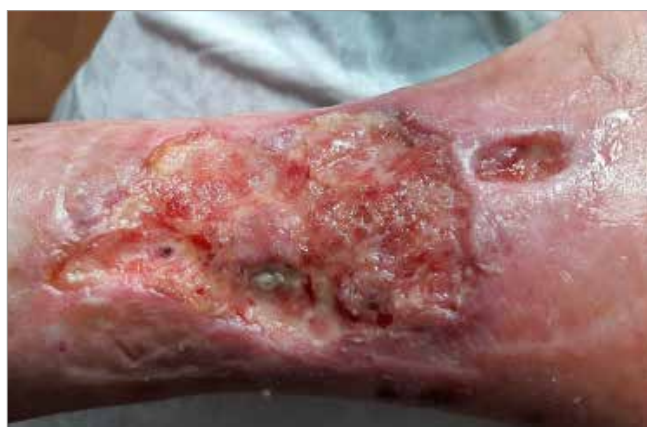

Figura 1. Valutazione iniziale da parte dello specialista Wound Care

Trattamento

La gestione iniziale della lesione ha previsto l'utilizzo di Biatain Fiber associata a bendaggio compressivo a due strati, applicato in modo che potesse essere ben tollerato dalla paziente. Già dal secondo cambio di medicazione, il livello di essudato della lesione risultava estremamente ridotto.

All'inizio del trattamento, erano necessari cambi di medicazione giornalieri, ma dopo 2 settimane la frequenza di cambio è stata ridotta a due volte a settimana. Alla valutazione da parte dello specialista Wound Care avvenuta dopo 2 settimane, il letto di lesione era costituito principalmente da tessuto di granulazione con assenza del tessuto necrotico (**Figura 2**). La vascolarizzazione della lesione era migliorata e l'edema si era notevolmente ridotto. Il dolore percepito dalla paziente era di 6 su 10.

Dopo un mese di trattamento con Biatain Fiber e terapia compressiva a due strati, i cambi di medicazione sono stati ridotti ad una volta alla settimana. La lesione ha continuato a migliorare, sviluppando il 50% di tessuto epiteliale dopo 2 mesi di trattamento (Figura 3).

In poco meno di 4 mesi, il letto di lesione era costituito dal 65% di tessuto epitelizzato; i livelli di essudato erano bassi e la ferita stava progredendo verso la guarigione (Figura 4). I bordi di lesione apparivano meno macerati e il dolore percepito dalla paziente si era ridotto (5 su 10). Sfortunatamente, la paziente è deceduta poco dopo per polmonite non correlata alla lesione venosa dell'arto inferiore.

Conclusioni

Le ulcere venose degli arti inferiori possono essere difficili da gestire e di lenta guarigione; richiedono esperienza, corretta selezione della medicazione e terapia compressiva.

Il trattamento con Biatain Fiber associato a bendaggio compressivo a 2 strati ha raggiunto gli obiettivi prefissati: fornire un'efficace gestione dell'essudato, ridurre il numero di cambi di medicazione richiesti e migliorare la qualità di vita della paziente.

Le caratteristiche del letto di lesione sono considerevolmente migliorate durante il periodo di trattamento: nel giro di poche settimane l'area lesionale era infatti costituita principalmente da tessuto di granulazione e di epitelizzazione. Conseguentemente anche i bordi di lesione e la cute perilesionale progredivano verso la guarigione completa.

Sebbene la lesione non si sia risolta prima che la paziente morisse a causa di una polmonite, è molto interessante notare come i progressi del processo di guarigione dell'ulcera venosa siano avvenuti in tempi molto brevi. I professionisti sanitari erano complessivamente molto soddisfatti del risultato raggiunto e la paziente si è mostrata a suo agio a seguito dell'atraumaticità in fase di rimozione della medicazione e grazie ai cambi di medicazione meno frequenti.

Bibliografia

- Dowsett C, Swanson T, Karlsmark T (2019) A focus on the Triangle of Wound Assessment. *Wounds International* 10(3): 34-9
- Mahoney F, Barthel D (1965) Functional evaluation: The Barthel Index. *Md State Med J* 14: 61-5
- Shah S, Vanclay F, Cooper B (1989). Improving the sensitivity of the Barthel Index for stroke rehabilitation. *J Clin Epidemiology* 42: 703-9

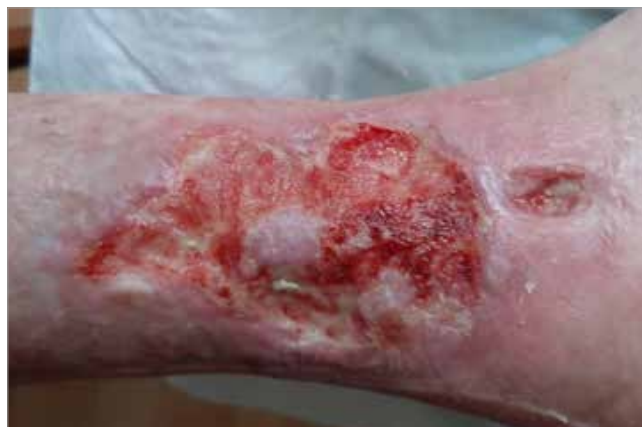

Figura 2. 2 settimane di trattamento

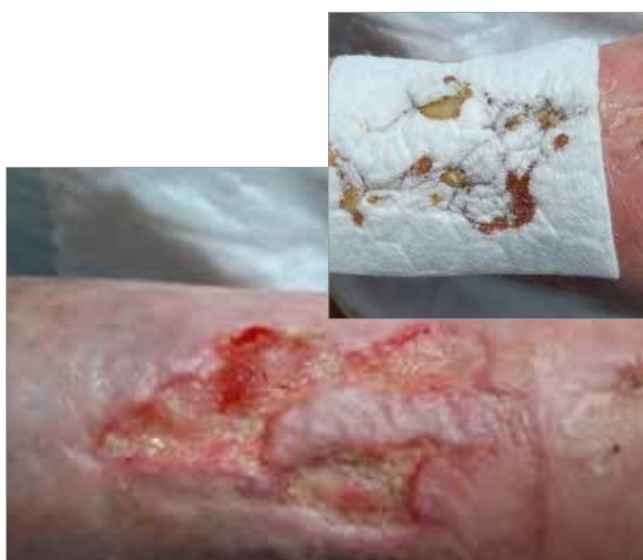

Figura 3. 2 mesi di trattamento

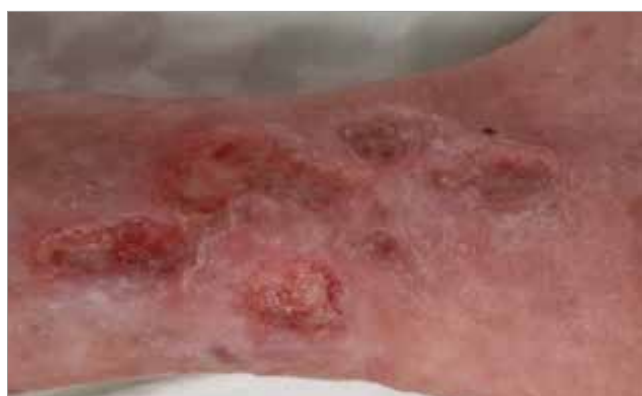

Figura 4. Meno di 4 mesi di trattamento

CONCLUSIONI

In questa raccolta di casi clinici, una serie di lesioni di diversa eziologia (cavitarie altamente essudanti, contenenti slough e/o con sottominature) sono state gestite con successo mediante il trattamento che includeva l'utilizzo della medicazione avanzata Biatain Fiber. In tutti i casi, Biatain Fiber ha supportato molto bene la guarigione e la maggior parte delle lesioni è guarita completamente in tempi brevi.

Biatain Fiber ha assorbito e trattenuto efficacemente alti volumi di essudato dal letto di lesione e dalla cute perilesionale, riducendo al minimo il rischio di macerazione dei tessuti coinvolti dal trauma. Nella totalità dei casi Biatain Fiber ha assorbito e trattenuto slough ed essudato in diverse composizioni, sia esso viscoso e denso o meno sieroso.

A contatto con i fluidi di lesione, Biatain Fiber, grazie alle fibre di CMC sodica pura di cui è composta, ha generato un gel morbido e coeso che si è microconformato al letto della lesione e non è stato osservato alcun restringimento della medicazione in nessuno dei casi. In diversi casi, è stato notato che Biatain Fiber ha mantenuto uno stretto contatto con il letto di lesione, il che ha impedito la formazione di spazi morti o "gap" tra la medicazione e il letto della lesione. In un caso, è stato osservato il mantenimento di uno stretto contatto anche tra la fibra gelificata e la medicazione secondaria in schiuma di poliuretano in silicone conformabile.

In otto dei casi clinici riportati, Biatain Fiber è stato utilizzato in associazione a Biatain Silicone con 3DFit Technology (sette casi) o Biatain Non-Adhesive con 3DFit Technology (un caso), utilizzate come medicazioni secondarie. La combinazione di Biatain Fiber con le schiume di poliuretano in silicone si è rivelata vincente per la guarigione di tutte le lesioni. La fibra gelificante, così come le medicazioni secondarie, hanno un'elevata capacità di assorbimento dell'essudato: esso avviene verticalmente, caratteristica essenziale per proteggere i bordi della lesione dalla macerazione e da perdite di fluido.

In tutti i casi, il processo di guarigione della lesione è avvenuto con il solo utilizzo di Biatain Fiber e in diversi casi, la ferita è stata medicata solo con Biatain Silicone nelle fasi finali della guarigione. La fibra gelificante Biatain Fiber ha mostrato ottime caratteristiche tecnologiche quali assoluta atraumaticità alla rimozione, favorendo la giusta compliance per il paziente, assieme ad una rimozione che, in tutti i casi, è avvenuta senza destrutturazione. In un caso, la medicazione ha gestito efficientemente il cattivo odore associato alla lesione e, in due casi, sono stati necessari meno cambi di medicazione, con un forte impatto positivo sulla qualità della vita del paziente.

Le conclusioni di questa valutazione di casi rispecchiano le osservazioni dei clinici in Italia e Spagna (Blasco et al, 2021; De Angelis et al, 2021) e i risultati di un sondaggio condotto tra i professionisti sanitari spagnoli (Garcia Dominguez et al, 2021).

BIBLIOGRAFIA

Blasco C et al (2021) *Clinical experience among Spanish clinicians with a new gelling fiber dressing*. EP103. Poster presented at: EWMA 2021

De Angelis G et al (2021) *Clinical experience with a new gelling fiber dressing among clinicians in Italy*. EP104. Poster presented at: EWMA 2021

Garcia Dominguez J et al (2021) *High performance of a new gelling fiber dressing evaluated by users in Spain – results of an online survey*. EP035. Poster presented at: EWMA 2021



Una pubblicazione di Wounds International

www.woundsinternational.com